Sonderabdruck aus den Mitteilungen des Naturwissenschaftlichen Vereines für Steiermark, Band 56

ÜBER DIE GRÜNHAGENSCHEN RÄUME ALS KUNSTPRODUKTE

BEITRAG ZUR LÖSUNG EINER VERGLEICHEND ANATOMISCH-HISTOLOGISCHEN STREITFRAGE UND ZUR HISTOLOGISCHEN TECHNIK

INAUGURAL-DISSERTATION

ZUR

ERLANGUNG

DER PHILOSOPHISCHEN DOKTORWÜRDE

DER

HOHEN PHILOSOPHISCHEN FAKULTÄT

DER UNIVERSITÄT BASEL

(MATHEMATISCH-NATURWISSENSCHAFTLICHEN ABTEILUNG)

VORGELEGT VON

MORITZ ANTON HERZOG

AUS BASEL UND HORNUSSEN (AARGAU)

GRAZ 1920

VERLAG DES NATURWISSENSCHAFTLICHEN VEREINES FÜR STEIERMARK

ÜBER DIE GRÜNHAGENSCHEN RÄUME ALS KUNSTPRODUKTE

BEITRAG ZUR LÖSUNG EINER VERGLEICHEND ANATOMISCH-HISTOLOGISCHEN STREITFRAGE UND ZUR HISTOLOGISCHEN TECHNIK

INAUGURAL-DISSERTATION

ZUR

ERLANGUNG

DER PHILOSOPHISCHEN DOKTORWÜRDE

DER

HOHEN PHILOSOPHISCHEN FAKULTÄT

DER UNIVERSITÄT BASEL

(MATHEMATISCH-NATURWISSENSCHAFTLICHEN ABTEILUNG)

R. UNIV.
BIBLIOTHEEK
LEIDEN

VORGELEGT VON

MORITZ ANTON HERZOG

AUS BASEL UND HORNUSSEN (AARGAU)

1920

Genehmigt von der mathematisch-naturwissenschaftlichen Abteilung der philosophischen Fakultät der Universität Basel auf Antrag des Herrn Prof. Dr. F. Zschokke und des Herrn Privatdozenten Dr. N. G. Lebedinsky.

Basel, 14. Februar 1920.

PROF. DR. W. MATTHIES
Dekan.

Erscheint gleichzeitig in Mitt. d. Naturw. Ver. Graz, 1920, Bd. 56, S. 1—97.

Meiner lieben Frau,
der treuen Gefährtin
in Arbeit und Kampf,
aus herzlicher Dankbarkeit.

Ὁ μὴ δαρεὶς ἄνθρωπος οὐ παιδεύεται.
MENANDER.

Inhaltsverzeichnis.

Einleitung . . . . . Seite 5

A. Grünhagens Anschauung . . . . . „ 7

B. Historisches und Erfahrungen . . . . . „ 9

C. Tagebuch, Technik und eigene Erfahrungen . . . . . „ 15

I. Tagebuch und Technik . . . . . „ 16

II. Eigene Erfahrungen über die Fixierungsmittel . . . „ 22

III. „ „ „ „ Farben und das Färben „ 30

D. Eigene Resultate und Abbildungen . . . . . „ 44

1. Epithel . . . . . „ 45

2. Kutikularsaum der Darmepithelzellen . . . . . „ 46

3. Becherzellen . . . . . „ 46

4. Darmmuskulatur . . . . . „ 47

5. Lymphzellen der Zotten . . . . . „ 48

6. Darmzotten . . . . . „ 48

7. Lieberkühnsche Drüsen . . . . . „ 49

8. Brunnersche Drüsen . . . . . „ 50

9. Grünhagensche Räume und Abbildungen . . . . „ 50

E. Zusammenfassung der Resultate . . . . . „ 60

F. Anhang . . . . . „ 63

G. Autorenregister . . . . . „ 84

H. Literatur . . . . . „ 87

NB. Ein * vor einer Fußnote zeigt an, daß sie weder vom zitierenden noch vom zitierten Forscher stammt, sondern eine Bemerkung des Verfassers vorliegender Publikation ist.

Auch sep. als Diss. Basel 1920.

Ferner ist eine vorl. Mitt. dieser Arbeit erschienen: M. A. HERZOG, Experimentell-histologische Untersuchungen über die Natur der **Grünhagen**schen Räume. Rev. Suisse de Zool., Genève, Vol. 28, No. 4, Juillet 1920, p. 99—113.

ÜBER DIE GRÜNHAGENSCHEN RÄUME ALS KUNSTPRODUKTE

Beitrag zur Lösung
einer vergleichend anatomisch-histologischen Streitfrage
und zur histologischen Technik

von

M. A. HERZOG

Arbeit aus der Zoologischen Anstalt der Universität Basel
(Vorsteher: Prof. Dr. F. Zschokke)

Mit 25 Abbildungen

Einleitung.

Seit vielen Jahrzehnten versuchen die Physiologen, den Schleier des Geheimnisses über die Mechanik der Aufbauprozesse im tierischen (und pflanzlichen) Organismus zu lüften. In manchen Dingen ist es ihnen geglückt, ihn ein wenig hinwegzuheben oder darunter zu sehen, zum Beispiel in der wissenschaftlichen Auseinandersetzung der abbauenden Tätigkeit des Protoplasmas; auf anderen Gebieten jedoch war all ihre Mühe umsonst, man denke nur etwa an die Frage: „Durch welche Technik und mit welchen Werkzeugen ist es dem menschlichen Körper möglich, unseren Nahrungsbrei in Muskel-, Wärme- und Denkkraft zu verwandeln?"

Bekanntlich setzt sich der Stoffwechsel jedes lebenden Körpers aus Auf- und Abbau zusammen. Wachstum und Herstellung körpereigener Stoffe aus den Nahrungsbestandteilen nennen wir aufbauende, Verdauung und jegliche Zertrümmerung und Aufbrauchung der angehäuften Reservestoffe, überhaupt alle Umsetzungen im Innern des Zellenstaates zwecks Gewinnung von Betriebsenergie sind abbauende Tätigkeiten. Doch mit solchen und ähnlichen allgemeinen Feststellungen können sich die Physiologen nicht begnügen: sie wollen hinter die Kunstgriffe kommen und die Mechanismen kennen lernen, deren sich der Körper sowohl bei seinen aufbauenden als auch bei seinen abbauenden Lebensvorgängen bedient. Physiologen

und Chemiker suchen von Stufe zu Stufe vorzudringen, sich über die Technik und die Arbeitsweise der lebenden Organismen klar zu werden, alles zu durchschauen. Obzwar „physiologische" Werke oft voller weitläufiger Berichte über die zur Herstellung der Zellsubstanz für Tier- und Pflanzenreich notwendigen, verschiedenartigsten, ja ungewöhnlichen Materialien sind und den Anschein eines ungeheuren Wissens, einer staunenerregenden Belesenheit und einer vollendeten Einsicht in die Naturgeschehnisse und die Entwicklungsmechanik erwecken, enthalten sie doch bloß ein Wissen, das auf Nebenwegen wandelt und den einfachsten synthetischen Vorgang kaum in seinem ganzen Verlauf wirklich durchschaut hat.

Immerhin muß gesagt werden, daß bereits einige Resultate im Verständnis der Vorgänge beim Stoffwechsel in der Zelle und in den Geweben vorliegen, und daß der Weg für zukünftige Forschungen angedeutet ist. Die zu bewältigende Arbeit ist riesengroß und schwer; Chemiker und Physiologen geben jedoch die Hoffnung nicht auf, schließlich eine wünschenswerte Beleuchtung dieses Wissenschaftsgebietes zu erreichen.

Es gab eine Zeit, da man die Abbauprozesse, in deren Deutung die Wissenschaft mehr Glück gehabt hat, einfach als ein Verbrennen der in der Zelle aufgehäuften eiweiß-, fett-, zucker- und stärkeartigen Reservestoffe zur Gewinnung der notwendigen Körperbetriebsenergie ausgab. Heute wissen wir, daß, bevor alle Stoffe und Verbindungen für den Verbrennungsprozeß reif sind, sie in eine zum Übertritt vom Darm in den Blutkreislauf fähige Form gebracht werden müssen. Diese für den Abbau absolut erforderliche Präparationsphase ist die Verdauung; die zweite Abbauphase ist der Gewebestoffwechsel, das heißt eine weitere Reihe von Umsetzungen und Verkleinerungen des Rohmaterials. Auf diesem Wissenschaftsgebiete sollte alles Hypothetische von den Tatsachendingen getrennt[1]) werden; andererseits ist zu bedenken, wie außerordentlich groß die Konturen unseres allgemeinen Nichtwissens gerade in solchen Dingen sind, die man gelegentlich gerne als erledigt ausgeben möchte.

Durch den Stoffwechsel (im allgemeinen Sinne) unterscheidet sich der lebendige vom leblosen Organismus, und wenn ich in der folgenden Untersuchung einen kleinen Beitrag zur Lösung einer Streitfrage aus dem Gebiete der elementaren Lebensäußerungen und zur histologischen Technik zu geben

*[1]) Als Vorbild diene die vollkommene Übersicht über die Stoffwechselphysiologie Carl Oppenheimers. 1915; Stoffwechselfermente. Heft 22 d. Sammlg. Vieweg: Tagesfragen aus d. Gebieten d. Naturw. und d. Technik.

versuche, so entspricht das meiner Vorliebe für das Studium der lebendigen Substanz, die Verfassungsverhältnisse des Zellenstaates und die Mechanik des Zellebens.

Verursacht die epitheliale Wiederausscheidung der aus der Darmhöhle aufgenommenen Nahrungsstoffe gegen das Zottenbindegewebe normale Bildungen in Form von Hohlräumen unter dem Epithel und von Öffnungen in den Zottenspitzen, oder sind diese Erscheinungen Kunstprodukte? Mit dieser Fragestellung befinden wir uns sofort mitten in der Sache, und es sei mir gestattet, zunächst kurz Grünhagens Ansichten über die subepithelialen Hohlräume klarzulegen und nachher über Historisches und Erfahrungen [1]) auf diesem Gebiete der vergleichenden Anatomie und Histologie zu referieren.

A. Grünhagens Anschauung.

1887 [2]) beschrieb und zeichnete er in seinem Aufsatze, worin er die Fettresorption durch lymphoide Wanderzellen der Darmwandungen energisch bestreitet, für Frosch, Maus und Katze kleine, platte, vom konisch zugespitzten Fußende der Saumepithelien gebildete Sohlen, „von deren unterer Fläche, wie günstig gelegene Schnitte wahrnehmen lassen, zarte protoplasmatische Fortsätze ausstrahlen", die manchmal bis zu den Wandungen der Blutkapillaren zu verfolgen und untereinander und mit den Fäden der benachbarten Zellen maschenförmig verbunden seien. [Es ist beizufügen, daß Grünhagen die Zylinderepithelien (Oberflächenepithel) mit Kutikularsaum „Saumzellen" nennt und im Gegensatz zu Zawarykin [3]) findet, daß nur diese „Saumzellen" mit der Nährfettresorption betraut sind, während sich die lymphoiden Wanderzellen, seien sie nun innerhalb oder außerhalb des Epithelüberzuges gelegen, nie und unter keinen Umständen selbsttätig an diesem Vorgang beteiligen.]

In der gleichen Publikation [4]) (1887) meinte Grünhagen, an Hand von Zottenbildern mit infolge der Behandlung abgehobenen Epithelien aus vierwöchigen Kätzchen diese Artefakte als ein durch schnelleres Wachstum

[1]) Erster Führer war mir A. Oppels Lehrbuch der vergleichenden mikroskopischen Anatomie. II. Teil: Schlund und Darm. Jena 1897.

[2]) Grünhagen A., Über Fettresorption und Darmepithel. Arch. f. mikr. Anat., Bd. 29, S. 139—146; siehe ferner
Grünhagen A., Zur Frage über die Fettresorption. Pflügers Arch. f. d. ges. Physiol., Bd. 40, S. 447—454; 1887.
Grünhagen A., Über Fettresorption im Darme. Anat. Anz., S. 424—425 und S. 493—495; 1887.
Grünhagen A., Lehrbuch der Physiologie, 7. Aufl. 1884/6, Bd. I. S. 252, 264.
Grünhagen A., zum Teil in Gemeinschaft mit Krohn, Über Fettresorption im Darme. Pflügers Arch. f. d. ges. Physiol., Bd. 44, S. 535—544; 1889.

[3]) Zawarykin Th., 1883, Über die Fettresorption im Dünndarm. Pflügers Arch. f. d. ges. Physiol., Bd. 31, S. 231—240 (nach Oppel).
Zawarykin Th., Einige die Fettresorption im Dünndarm betreffende Bemerkungen; ibid., Bd. 35, S. 145—157; 1885 (nach Oppel).

[4]) l. c.; siehe Note 2, Seite 7 dieser Publikation.

des Epithelmantels gegenüber dem des bindegewebigen Kerns bedingt ansprechen zu müssen, und erkannte an den Fußenden der Hohlkegelepithelien ebenfalls zarte Protoplasmafortsätze. Auch fand er bei jungen Katzen und ausgewachsenen Mäusen auf dem Zottengipfel „eine grubenartige Einsenkung des Epithelüberzugs“ mit auseinandergewichenen Zellreihen; dem Aussehen nach könne man von einer präformierten Öffnung, einem Stoma oder einem Porus sprechen. In einem Fall war dieser „Zottenporus auf dem Zottengipfel durch einen größeren Fetttropfen versperrt“. Bei weiteren Untersuchungen der Zottenbilder saugender Hündchen fand sodann Grünhagen, daß, gerade wie bei Katzen, „die interepithelialen Spalten . . . . als Verdauungswege des Fettes dienten, daß daneben aber auch regelmäßig die Epithelzellen selbst als Fettresorbenten funktionierten“.

Bei der Wichtigkeit der Verdauungsphysiologie, besonders für die in vielen neueren Publikationen mit Recht betonte Bedeutung und Notwendigkeit der Darmverdauung[1]) gegenüber der Magenverdauung, möge noch Grünhagens Zusammenfassung der Resultate seiner Untersuchungen folgen. „Es gibt mehrfache Bahnen für die Fettresorption im Darme; dieselben sind jedoch bei den verschiedenen Tierarten (Frosch, Maus, Katze, Hund) nicht alle gleich gut gangbar; ein Weg geht durch die Epithelzelle selbst, der andere läuft an ihr vorbei. Bläht sich im ersteren Falle die Epithelzelle tonnenförmig auf oder nimmt sie unter Abwerfung ihres Deckels eine Kelchform an (wie beim Hund), so entstehen jene Bilder, welche Letzerich[2]) ehedem zu dem Schlusse verleiteten, daß die Becherzellen des Darmes als die eigentlichen Fettresorbenten anzusehen wären[3]); findet sich dagegen die Fettinfiltration auf den äußeren Umfang der Epithelzellen beschränkt, wie es der zweite Fall, die interepitheliale Fettresorption,

[1]) Hat doch die Darmfläche den größten Einfluß auf Verdauung und Ernährung! Der Darm hat die wichtigste Verdauungsarbeit zu leisten, da die Eiweißstoffe, des Körpers Bausteine, nur von der Darmfläche und ihren Zotten verdaut werden, während der Magensaft mittels Umwandlung einiger Eiweißstoffe in Peptone hier nur eine vorbereitende Tätigkeit leistet; im Darm erst findet die endgültige Verarbeitung der Albumin- oder Proteinstoffe statt, wo sie, vornehmlich unter dem Einfluß des Erepsins, in ihre einfachsten Bestandteile, in Aminosäuren, zerlegt werden; hernach führt sie das Blut den einzelnen Organen zu, die daraus die für ihre Erhaltung und Erneuerung notwendigen Verbindungen aufbauen: eine wunderbare chemische Wandlung, der die Chemiker nur bis zu einer gewissen Stufe folgen können; denn hier stehen sie noch vor einem unlösbaren Rätsel. Wohl vermag der Chemiker Eiweiß in Aminosäure zu spalten, aber Hautbestandteile, Muskeln, Knochen, Nerven, Sinnesorgane etc. daraus zu formen, ist er außerstande. — Näheres über Erepsin, Pepsin, Pepton, Tripsin siehe in Klippenberger K., 1915, Werden und Vergehen auf der Erde im Rahmen chemischer Umwandlungen, Bonn; besonders in den Kapiteln „Enzymatisches Geschehen in der Pflanzen- und Tierwelt“ und „Der tierische Organismus“; ferner Oppenheimer C., l. c.; s. Note 1, S. 6 d. P.

*[2]) Letzerich L., 1865, Vorläufige Mitteilung über die Resorption der verdauten Nährstoffe im Dünndarm. Flieg. Bl. (wieder abgedruckt in:)

Letzerich L., Über die Resorption der verdauten Nährstoffe (Eiweißkörper und Fette) im Dünndarm. Arch. f. pathol. Anat. u. Physiol., Bd. 37, S. 232; 1866.

Letzerich L., cand. med., Über die Resorption verdauter Nährstoffe (Eiweißkörper und Fette) im Dünndarm. Zweite Abhandlung; ibid., Bd. 39, S. 435—441; 1867 (nach Oppel).

*[3]) Diese Feststellung muß damals (1866/67 umsomehr Beachtung gefunden haben, als die Becherzellen einige Jahre vorher noch von Donders als „durch Mucinmetamorphose degenerierte, sich abstoßende Zellen“ und von Brettauer und Steinach, Wiegandt, Dönitz, Erdmann, Lipsky, Sachs (1857—1867) als Kunstprodukte erklärt worden sind. Vergl. (z. T. nach Oppel):

Donders C. F., 1854, Kurzer Bericht über einige Untersuchungen, die Organe der Verdauung und Resorption betreffend. Zeitschr. f. ration. Med., Bd. 4. N. F., 2. Heft.

Donders C. F., Physiologie des Menschen. Deutsch von F. W. Theile, Bd. I, 1856; 2. Aufl., Leipzig 1859.

Donders C. F., Über die Aufsaugung von Fett in dem Darmkanal. Moleschotts Unters. z. Naturl. d. Menschen u. d. Tiere, Bd. 2, S. 102—118; 1857.

Wiegandt A., 1860, Untersuchung über das Dünndarmepithelium und dessen Verhältnis zum Schleimhautstroma. Diss. Dorpat.

Dönitz W., 1864, Über die Schleimhaut des Darmkanals. Reicherts Arch. f. Anat. u. Physiol., S. 367—406.

mit sich bringt, so hat man jene Bilder vor Augen, welche von Watney[1]) beschrieben worden sind und welche ihn bestimmten, den Absorptionsvorgang in die interepitheliale Kittmasse zu verlegen. Was für eine Bedeutung endlich den möglicherweise als Wanderzellen zu deutenden zellulären Fettträgern des Zottenstromas beim Hunde zukommt, ob wir in ihnen eine andere, dritte Art von Vermittlern zu erblicken haben oder nicht, müssen wir vorerst noch unentschieden lassen."

Mit Stöhr[2]) gehe ich darin einig, daß wohl einzig solche Verhältnisse, wie sie die Kontraktion der Zottenmuskulatur und die Loslösung der Zottenkörper vom Epithel schaffen, Grünhagen zu falschen Abbildungen respektive falschen Deutungen veranlaßt haben.

Nach dieser gedrängten Einführung in die Grünhagensche Theorie von der Entstehungsweise der nach ihm benannten Hohlräume unter dem Zottenepithel muß ich über

B. Historisches und Erfahrungen

referieren, da nur Gründlichkeit und Gewissenhaftigkeit der Zusammenstellung des Materials uns in den Stand setzen, den richtigen Ausgangs- oder Angriffspunkt für eigene Untersuchungen und eigene Beurteilung zu finden.

Groß ist die Zahl der Versuche einer Beweisführung für und gegen die Lehre vom engeren Zusammenhange zwischen Epithel und Bindegewebe, und wir verdanken ihnen viele wertvolle Forschungsresultate. Der rege Meinungsaustausch beschränkte sich indessen nicht nur auf die Theorie von der Entstehungsweise subepithelialer Hohlräume und von Öffnungen in den Zottenspitzen, sondern erstreckte sich auch, allein oder im Zusammenhange damit, auf die Lehren von der Nachbildung der Epithelzellen vom Bindegewebe her, von den „Brutzellen" im Grunde der Lieberkühnschen Drüsen und sodann in den letzten 30 Jahren auf den Bau und die Bedeutung der Interzellularbrücken; man befaßte sich mit neuen Fixierungs- und Färbungs-

Dönitz W., De tunicae intestinorum villosae epithelio. Diss. Berlin 1864.

Dönitz W., Über die Darmzotten. Reicherts Arch. f. Anat. u. Physiol., S. 757–762; 1866. [Nach Paneth J., 1888, Über die secernierenden Zellen des Dünndarm-Epithels. Arch. f. mikr. Anat., Bd. 31, S. 113–191; Hoffmann C. K., in Bronns Klassen und Ordnungen des Tierreichs, unvoll.; Schulze F. E., 1867, Epithel und Drüsenzellen. Arch. f. mikr. Anat., Bd. 3, S. 191; Stöhr Ph., 1880, Über das Epithel des menschlichen Magens. Verh. d. physik.-med. Ges. zu Würzburg, N. F., Bd. 15; List J. H., 1886, Über Becherzellen. Arch. f. mikr. Anat., Bd. 27, S. 481–588.]

Erdmann L. C., 1867, Beobachtungen über die Resorptionswege in der Schleimhaut des Dünndarms. Diss. Dorpat.

Erdmann L. C., Einige Bemerkungen zu dem Aufsatze „Über Becherzellen" von T. Eimer. Arch. f. path. Anat. u. Physiol., Bd. 43, S. 540–547; 1868.

Lipsky A., 1867, Beiträge zur Kenntnis des feineren Baues des Darmkanals. Sitzgsgber. d. math.-naturw. Kl. d. k. Ak. d. Wiss. Wien. Bd. 55, 1. Abt., S. 183—192.

Sachs J., 1867, Zur Kenntnis der sogenannten Vacuolen oder Becherzellen im Dünndarm. Arch. f. path. Anat. u. Physiol., Bd. 39, S. 498.

*[1]) Watney H., 1877, The minute anatomy of the alimentary canal. Philos. Trans. of the Royal Soc. of London. Vol. 166, S. 451—488.

[2]) Stöhr Ph., 1889, Über die Lymphknötchen des Darmes. Arch. f. mikrosk. Anat., Bd. 33, S. 255—283.

methoden, beschrieb die subepitheliale Grenzmembran, erörterte die Selbständigkeit der Becherzellen, die Anheftungsweise und die Struktur der Darmepithelzellen und anderes mehr, kurz alle diese Versuche, Untersuchungen und Kritiken hatten vielfältige Belehrung und Anregung, Richtigstellungen und Anhäufung zahlreicher Erfahrungen zur Folge.

Das Beispiel, wie der Urheber einer Theorie über die Bedeutung grüner Körnchen in Meerschweinchenzotten, obwohl er zuerst mit Bestimmtheit über Material und Qualität seines Befundes sich äußert, nach fortgesetzten Untersuchungen und Beobachtungen bloß von einer Wahrscheinlichkeit der Entstehungsweise sprechen kann und das Erkannte falsch deutet, möge zeigen, daß man in der Erklärung solcher Dinge nicht vorsichtig genug sein kann; es hat mich gelehrt, den Täuschungsmöglichkeiten und Fehlerquellen trotz vieler Präparate und gewissenhafter experimenteller Beweisführung nachzugehen und die Befunde immer von neuem nachzuprüfen; und wenn ich als Resultat meiner Untersuchung eine Behauptung ausspreche, so stützt sie sich auf unzweideutige und überzeugende Beweise an Hand zahlreicher nachgeprüfter Präparate und klarer Bilder.

1868 fand Heitzmann[1]) bei 68 Meerschweinchen in zirka 90 % der untersuchten Zotten im Zottenstroma, also unter dem Epithel, in Vakuolen eigentümliche, an der Zottenspitze angehäufte, nach unten spärlicher, vorwiegend aber auf einer Zottenhälfte, zahlreich vorhandene Körper und ebensolche, aber in verhältnismäßig geringer Menge, im Epithel, wo sie „anscheinend in Tüten" beisammenlagen, und wieder gleiche frei im Darminhalt. Alle diese Körper zeigten im Protoplasma eine Menge blaßgrün bis intensiv grün oder gelbgrün, je nach dem Nahrungswechsel, gefärbte Körner, und das Protoplasma war gewöhnlich auch grün gefärbt. Heitzmann sprach diese Körperchen als Chlorophyllkörner und ihre Farbe als Blattgrün an. Wie aber kommen oder kamen die Körner ins Zottenstroma und sogar mitten in den Zottenzentralkanal hinein? — Lassen wir den Verfasser selber reden. „Über die Wahrscheinlichkeit hinaus, daß die grünen Körper der Dünndarmzotten des Meerschweinchens durch präformierte Öffnungen an der Zottenspitze in das Innere derselben geraten, bin ich nicht gekommen." Fünfzehn Jahre später[2]) sprach Heitzmann wieder die Annahme aus, „daß diese Körnchen durch Kanäle an der Zottenspitze aufgenommen werden", erkannte jedoch, „daß er das Vorhandensein von Öffnungen an der Zottenspitze nur wahrscheinlich[3]) gemacht hat und daß positive Beweise für deren Existenz fehlen". — Aus seiner Abbildung geht nun zweifelsohne hervor, daß er in den Zottenspitzen des Meerschweinchens die pigmenthaltigen Wanderzellen, die bald in kleineren oder größeren Anhäufungen, bald zerstreut in den verschiedenen Geweben des Darmes gefunden werden, beobachtete[4]).

---

[1]) Heitzmann G., Zur Kenntnis der Dünndarmzotten. Wiener Sitzgsber. II, math.-naturw. Kl., Bd. 58, S. 253.

[2]) Heitzmann G., Mikroskopische Morphologie des Tierkörpers im gesunden und kranken Zustande. Wien 1883.

[3]) Vom Verf. d. P. gesperrt.

[4]) Sie enthalten bekanntlich einen Kern und bewegen sich infolge Aussendung von Pseudopodien amöbenhaft fort. Daher werden sie manchmal auch als Planocyten bezeichnet. Es sind die weißen (farblosen), in Blut und Lymphe zu suchenden Blutkörperchen oder Leukocyten.

Ich selbst habe hie und da, in den Präparaten aus den schlechten Fixationsflüssigkeiten*) natürlich häufiger als in denjenigen aus guten oder normalen, an der Spitze der

---

*) Siehe S. 16 ff. d. P.

Nach Oppel[1]) sind heute die Lehren, wonach die Epithelzellen Ausläufer ins Bindegewebe hineinsenden, und worüber in einer weiteren Arbeit[2]) abgehandelt werden soll, fast allgemein aufgegeben, und daß die Zottenspitzen Öffnungen[3]) haben, als unrichtig erkannt worden, jene selbst von den Begründern dieser Theorie[4]); die „Grünhagenschen Räume" jedoch werden hie und da wieder als normale Bildungen und nicht als Artefakte angesprochen. Daher ist es wohl angezeigt, diese letzte Theorie und das Historische darüber zuerst kurz zu besprechen, bevor wir auf eine Beweisführung an Hand experimenteller Untersuchungen eintreten, die uns klar zeigen, daß die subepithelialen Hohlräume wirklich nichts als Kunstprodukte sind.

Im Lehrbuch der Histologie und der mikroskopischen Anatomie des Menschen mit Einschluß der mikroskopischen Technik von Stöhr-Schultze[5]) heißt es in der Erklärung zur Textfigur 240[6]): „Durch die Fixierung ist die Tunica propria der Zotten geschrumpft und hat sich vom Epithel zurückgezogen; es ist dadurch ein Hohlraum (*a*) entstanden, in dem nicht selten aus der Tunica propria herausgepreßte Zellen liegen. Oft reißt bei der Retraktion der Tunica das Epithel (*b*), so daß es aussieht, als hätte die Spitze der Zotte eine Öffnung"[7]). Stöhr respektive Schultze selbst bezeichnet *a* und *b* als Kunstprodukte und fährt in einer Fußnote zu *a* fort: „Dieser ‚Grünhagensche Raum', von der Mehrzahl der Autoren als ein Kunstprodukt angesehen, wird neuerdings wieder als eine normale Bildung betrachtet, die dadurch zustande kommen soll, daß die Epithelzellen die aus der Darmhöhle aufgenommenen Nahrungsstoffe gegen das Zottenbindegewebe wieder ausscheiden(?)"[7])[8]).

In K. C. Schneiders Lehrbuch[9]) lesen wir im Kapitel Darm (Katze) nichts von Kunstprodukten, über die Darmschleimhaut dagegen unter anderem

---

Zotten Epithelzellen gefunden, die auf den ersten flüchtigen Blick vielleicht (ich sage ausdrücklich vielleicht; denn wer solche Bilder nicht zum erstenmal sieht, wird m. E. unmöglich auf eine falsche Deutung kommen) eine offene Spitze vortäuschen könnten. Es sind aber in Wirklichkeit nichts anderes als eigentümlich geschrumpfte Epithelzellen, die den Saum verloren haben und in der Regel viel kleiner sind als diejenigen ihrer Umgebung. Ich halte sie mit Eysoldt*) unbedingt für **Kunstprodukte**; keinesfalls aber könnte ich, wie Heitzmann, auf die Behauptung kommen, daß das Zentralchylusgefäß an der Zottenspitze offen ins Darmlumen münde.

[1]) l. c.; siehe Note 1, S. 7 d. P.

[2]) Über die direkte Kontinuität zwischen den Fortsätzen der Epithelzellen und den Fasern des Zottenbindegewebes als normale Bildung.

[3]) Als Kuriosum sei genannt: Hedwig, Disquisitio ampullularum Lieberkühnii physicomicroscopica, Lipsiae 1797, der Darmzotten von Mensch, Huhn, Gans, Ciprinus carpio, Katze, Maus, Kalb, Frosch zeichnete. Beim Menschen haben die Zottenspitzen Öffnungen, beim Huhn sind die Zotten oben keulenförmig verdickt, bei Maus und Kalb sehr spitz usw. Die heute nach Lieberkühn benannten Krypten, die drüsigen Ausstülpungen der Darmschleimhaut, scheint Hedwig nicht zu kennen (z. T. nach Oppel).

[4]) Hier schon sei bemerkt, daß der alte R. Heidenhain seine Theorie von der kontinuierlichen Verbindung der Darmepithelien mit den Bindegewebezellen 1888 allerdings widerrufen, aber doch recht gehabt hat. Näheres, wie gesagt, im Bericht über die zweite Untersuchung.

[5]) 16. Aufl., Jena 1915, S. 274.

[6]) Schnitt durch die Schleimhaut des Jejunum eines erwachsenen Menschen. 80mal vergrößert.

[7]) Vom Verf. d. P. gesperrt.

[8]) Frühere Auflagen dieses bekannten Lehrbuches, z. B. die 13. vom Jahre 1909, enthalten weder diese Fußnote noch obige Bemerkung zur Textfigur.

[9]) Schneider K. C., Histologisches Praktikum der Tiere. Jena 1908, S. 465.

*) Eysoldt W., 1885, Ein Beitrag zur Frage der Fettresorption. Diss. Kiel.

folgendes: „Der splanchnopleurale Teil der Schleimhaut besteht aus Bindegewebe, Muskulatur, Gefäßen, Nerven- und Lymphknoten. Das Bindegewebe ist als netziges Fasergewebe entwickelt, in dessen Maschen viel Leukocyten vorkommen (sogenanntes cytogenes oder adenoides Gewebe). Elastische Fasern kommen in der eigentlichen Propria nur in geringer Menge, Netze bildend, vor und fehlen in den Zotten ganz. Gegen das Epithel hin ist das Bindegewebe von dichterer Beschaffenheit und grenzt sich vom Epithel selbst durch eine sehr zarte Grenzlamelle scharf ab. Im bindigen Fasernetz liegen verästelte Bindezellen, welche die Bildner desselben vorstellen. Die Grenzlamelle ist wahrscheinlich im Bereiche der Zotten von Lücken durchbrochen*)[1]) (Eberth)."

Schon beim erstmaligen Lesen der kritischen Bemerkung Stöhrs dachte ich an eine spätere experimentell-methodologische Untersuchung, das heißt an die absichtliche Anwendung ungeeigneter oder falscher Fixierungsgemische und Färbungsmethoden zur Erzielung von Artefakten, um feststellen zu können, ob die „Grünhagenschen Räume" Kunstprodukte oder normale Gebilde seien. Im letzten Sommer (1918) nun mußte ich mehrere Wochen auf die Lieferung verschiedener Reagenzien und Farben aus Deutschland warten und hatte so notgedrungen Gelegenheit, der Sache näher zu treten. Die Lösung der Frage interessierte mich umsomehr, als ich seit Frühling 1916 vergleichend anatomisch-histologische Untersuchungen über die Drüsenelemente und ihre Veränderungen im Darm winterschlafender Säuger mit besonderer Berücksichtigung der Physiologie des Winterschlafes, der Biologie der Schläfer und der speziellen Verhältnisse bei *Muscardinus avellanarius* L. und *Myoxus glis* Schreb.[2]) anstelle und daher immer wieder auf diesen strittigen Punkt stoße, respektive auf eigene Kunstprodukte aufmerksam werde.

Alle Forscher, die nämlich das Zottenepithel schon untersucht haben wissen aus eigener und unliebsamer Erfahrung, „daß", wie Schaeppi[3]) 1916 sagte, „es auch bei schonendster Fixation und Einbettung recht selten gelingt, das Epithel im ganzen Bereiche der Zotte in seinem Zusammenhang mit dem Zottengewebe respektive der Basalmembran zu erhalten; fast immer erscheint vielmehr in den Präparaten das Epithel zumal an den Seitenteilen und über den Zotten stellenweise von seiner natürlichen Unterlage getrennt und abgehoben und es ergeben sich die für die Darmzotten so charakteristischen Bilder, wie sie zum Beispiel von V. v. Ebner in Köllikers ‚Handbuch der Gewebelehre des Menschen' in Figur 981 wiedergegeben sind. Daß diese Loslösung des Epithels vom Zottengewebe in erster Linie eine Folge der bei der Fixation eintretenden heftigen Kontraktion der Zottenmuskulatur ist, dürfte ohne weiteres einleuchtend sein, aber es drängt sich uns sogleich die Frage auf, wann denn während des Lebens trotz des

*) Vom Verf. d. P. gesperrt.

[1]) Daß wirkliche Löcher oder Lücken existieren, beruht jedoch, wie in meiner zweiten Publikation auch gezeigt werden soll, auf einer Täuschung.

[2]) = Glis glis L.

[3]) Schaeppi Th., Über die Anheftungsweise und den Bau der Darmepithelzellen. Arch. f. mikr. Anat., Bd. 87, S. 341—363; vergl. auch Schaeppi, Über den Zusammenhang der Darmepithelzellen. ibid., Bd. 69.

lebhaften Muskelspieles der Zotten der Zusammenhang von Epithel und Basalmembran gewahrt bleibt. Wir dürfen doch annehmen, daß während des Absorptionsprozesses abwechselnd kräftige Kontraktionen und Expansionen der Zotten statthaben, und wir müssen uns ferner vor Augen halten, daß auch durch die peristaltische Bewegung und durch die Passage des Nahrungsbreies das Epithel sicherlich erheblichen Druck- und Zugspannungen ausgesetzt ist, ohne daß deshalb intra vitam eine Abhebung des Epithels von der natürlichen Unterlage erfolgt. Wodurch, so fragen wir uns, ist denn während des Lebens der natürliche Zusammenhang des Epithels mit dem Zottengewebe gewährleistet? Genügt hierzu eine einfache Verklebung der Zellen mit ihrer Unterlage, oder sind die letzteren vielmehr mit gewissen Vorrichtungen versehen, welche einen festeren Zusammenhang bewerkstelligen?"

Bekanntlich hat Schuberg[1]) mittels seiner Färbemethode an der Haut des Axolotls gezeigt, „daß das Bestehen von Verbindungen zwischen Zellen des Epidermepithels und Bindegewebszellen des Coriums als mit Sicherheit erwiesen zu betrachten ist", und daraufhin fragte sich eben Schaeppi, „ob möglicherweise auch ein Zusammenhang der Darmepithelzellen mit dem Bindegewebe der Zotten nachweisbar ist".

Als erste für meine Untersuchungen über die Einwirkung des Winterschlafes auf die Darmdrüsen und ihre Veränderungen einschlägige Literatur habe ich im Sommer 1916 die Werke der Geschwister R. und A. Monti, die die Verhältnisse am wachen und schlafenden Murmeltier untersuchten, gelesen und mir für meine jetzige Arbeit hauptsächlich eine Stelle gemerkt.

Rina Monti schreibt nämlich in ihrer Denkschrift „Le funzioni di secrezione e di assorbimento intestinale studiate negli animali ibernanti", Ricerche anatomo-comparative, 1903[2]), im 5. Kapitel „Struttura dei Villi in Attività" folgendes: „Come già al Mingazzini, anche a me, quando incomincia lo studio di questi preparati, si presentò alla mente l'idea, espressa in quasi tutti i trattati moderni dallo Stöhr, all'Ebner, che cioè le imagini curiose presentate dai villi fossero dovute ad incomplete fissazioni, ad un distacco dell'epitelio, con formazione di uno spazio artificiale più o meno riempito di un liquido coagulabile.

„Il Mingazzini ha già, per suo conto, studiato molto minutamente la questione, specialmente nel pollo, ed è venuto a concludere che: „„questo aspetto del villo non è un prodotto artificiale, ma una delle condizioni istologiche del villo assorbente normale, e che non dipende dalla qualità del liquido fissatore""[3]).

„Ma io aveva un documento di prova irrefragabile nel confronto coi villi degli animali letargici. In questi non si osservano mai le variazioni strutturali riscontrate nei villi durante la digestione, qualunque sia il liquido adoperato come fissatore, e perciò bisogna per forza ammettere che le differenze osservate stanno in rapporto con l'attività funzionale."

Ferner: „Vediamo dunque come si presentano i villi nei diversi stadi della digestione".

„In un primo periodo l'epitelio, ancora aderente allo stroma" etc.

---

[1]) Schuberg A., Untersuchungen über Zellverbindungen. Zeitschr. f. wiss. Zool., Bd. 74 (1904) und 87 (1911).

[2]) In: Memorie del Reale Istituto Lombardo di Scienze e Lettere. Classe di Scienze Matematiche e Naturali. Volume ventesimo undecimo della seria terza. Milano 1903—1907

[3]) Vom Verf. d. P. gesperrt.

„L'epitelio si va progressivamente rischiarando nella sua parte più alta e ricomponendo al suo piede (pag. 19)“ etc.[1]).

Während also Mingazzini[2]) die Loslösung des Epithels, die mit den Eigenschaften oder Besonderheiten der Fixierungsflüssigkeit nichts zu tun habe, nicht als Artefakt, sondern einfach als eine histologische Art und Weise der normalen absorbierenden Zotte betrachtete, ging Rina Monti weiter auf die Sache ein und glaubte, in den Zotten des winterschlafenden Murmeltieres einen untrüglichen Beweis für ihre Behauptung, wonach die während der Digestion in den Zotten angetroffenen strukturellen Veränderungen einzig und allein mit den verschiedenen funktionellen Zuständen in Beziehung zu setzen seien und nie von der Fixationsflüssigkeit hervorgerufen werden, gefunden zu haben. Beide Autoren lehnen demnach jegliche Einwirkung von Fixation, Einbettung etc. auf die Verbindung zwischen Epithel und Bindegewebe ab. Daß dem nicht so ist, geht klar und deutlich aus meinen experimentellen Untersuchungen hervor; und daß das auch vom Darm der Winterschläfer, resp. von seiner Fixierungsweise, gilt, werde ich in einer späteren Arbeit dartun[3]).

[1]) Über die Art und Weise, wie R. Monti Untersuchungen anstellt, resp. ihre Resultate formuliert und zu denjenigen Mingazzinis Stellung nimmt, s. Anhang Nr. 1, S. 63 ff. d. P.

[2]) Mingazzini, Cambiamenti morfologici dell' epitelio intestinale durante l'assorbimento delle sostanze alimentari. Nota I, in Rendiconti R. Accademia dei Lincei, Vol. IX, 1° sem., Serie V, fasc. 1°, 1900.

Mingazzini, Idem. Nota II. Ricerche fatte nel laboratorio di anatomia normale della R. Università di Roma e di altri laboratori biologici. Vol. VIII, fasc. 1°, 1900.

Mingazzini, La secrezione interna nell'assorbimento intestinale. Ivi, fasc. 2°, 1901.

[3]) In diesem Zusammenhang und zur Illustration der Verhältnisse der Zottenbewegungen noch kurz zwei Feststellungen.

Im Prinzip ist der Darmzottenbau der meisten Säuger gleich oder gleichwertig, in Einzelheiten zeigen sich jedoch oft verschiedenartige Umgestaltungen und Veränderungen. Ich konnte zum Hervorheben des Typischen und zur Unterscheidung des Feststehenden vom Wechselnden und weniger Wichtigen glücklicherweise die Präparate aus dem Haselmausdarm zum Vergleiche heranziehen. Soviel als Rechtfertigung für die mehrmaligen Hinweise auf meine Untersuchungen an winterschlafenden Säugern. Aus Vorstehendem erhellt übrigens auch, daß das Studium einschlägiger Befunde an den Zotten verschiedener Tierarten eher zum Aufstellen einer Behauptung berechtigt.

Die Zotten sind im lebenden Tier natürlich nicht bewegungslos, sondern machen nach Lacauchie [1843, Mémoire sur la structure et le mode d'action des villosités intestinales. Compt. rend de l'acad. d. sc., t. XVI, p. 1125—1127] und Gruby et Delafond [1843, Resultats des recherches faites sur l'anatomie et les fonctions des villosités intestinales, l'absorption, la préparation et la composition organique du chyle dans les animaux. Compt. rend. de l'acad. d. sc., t. XVI, p. 1194—1200] verschiedenerlei Arten aktiver Bewegungen. Die beiden zuletzt genannten Forscher unterscheiden drei Arten:

a) Kontraktion in der Zottenlängsrichtung mit gleichzeitiger „Verkürzung, Verbreiterung und oberflächlicher Querrunzelung“;

b) Kontraktion in der Querrichtung verbunden mit der Streckung der Zotte;

c) „seitliche Bewegungen nach Art eines Pendels“.

Die drei genannten französischen Physiologen haben überhaupt als die ersten die Bewegungen der Darmzotten studiert und, wie es so oft vorkommt, unabhängig von einander und fast gleichzeitig ihre Experimente angestellt und ihre schönen Betrachtungen veröffentlicht. Leider sind diese zwei wichtigen Publikationen, worauf schon Graf F. Spee [1885, Beobachtungen über den Bewegungsapparat und die Bewegung der Darmzotten sowie deren Bedeutung für den Chylusstrom. Habilitationsschr. Kiel] hinwies, ziemlich unbeachtet geblieben, weil sie „fast nur Resultate ohne jede Angabe der bei den immerhin nicht leichten Beobachtungen sehr wissenswerten Methode ihrer Experimente“ enthalten. Daher sind ihre Angaben unkontrollierbar; auch sprechen sich die Autoren nicht weiter über „das bewegende Moment“ aus. Seither liegen viele Beobachtungen über die Bewegungen der Darmzotten vor; ich notiere bloß die Namen E. Brücke [1851, Über ein in der Darmschleimhaut aufgefundenes Muskelsystem. Sitzgsber. d. k. Akad. d. Wiss., Wien, math.-naturw. Kl., 6. Bd., S. 212—219], A. Kölliker [Handbuch der Gewebelehre des Menschen. 4. Aufl. 1863; 5. Aufl. Leipzig 1867. — Siehe auch die Lehrbücher von C. Toldt, 2. Aufl. 1884; 3. Aufl. Stuttgart, 1888; von W. Krause, Hannover 1876; von Stricker, Leipzig 1871], C. F. Donders [l. c.; siehe Note 3, S. 8 d. P., Bd. II, S. 319], J. Moleschott [1860, Ein Beitrag zur Kenntnis der glatten Muskeln. Unters. z. Naturl., Bd. VI], L. v. Thanhoffer [1874, Beiträge zur Fettresorption und histologischen Struktur der Dünndarmzotten. Pflügers Arch., Bd. 8], A. Fortunatow

Seit Sommer 1916 habe ich in der Literatur, hauptsächlich an Hand des Oppelschen Standardwerkes[1]) noch mancherlei Meinungen und Beweisführungen über die Natur der „Grünhagenschen Räume“ — gewöhnlich im Zusammenhang mit den Ansichten über die Epithelzellenausläufer — pro und contra gefunden; doch sind jetzt die für die vorliegende Arbeit meines Erachtens wichtigsten genannt worden, und wir gehen nun zu den eigenen Untersuchungen und den technischen Erfahrungen über.

C. Tagebuch, Technik und eigene Erfahrungen.

Offen gestanden, konnte ich nicht mehr objektiv an die experimentelle Entscheidung der Streitfrage über die „Grünhagenschen Räume“ herantreten, da ich mir meine Meinung, daß sie in Tat und Wahrheit nichts anderes als Kunstprodukte seien, schon längst gebildet hatte und wohl hatte bilden müssen; hatten mir doch die vielen Präparate, besonders die der ersten Jahre meiner Tätigkeit auf der Zoologischen Anstalt zu Basel (1903—1908), desgleichen die ersten Fixierungsversuche mit absolutem Alkohol und Formol im Sommer 1916, gezeigt, wie viel Geduld und Vorsicht der Mikroskopiker haben muß, und daß man in der Histologie, wie Stöhr-Schultze an einem anderen Ort[2]) mit Recht sagt, beim Mißlingen der Präparate „die Schuld nicht in der Mangelhaftigkeit der gegebenen Methoden, sondern in sich selbst“ suchen muß, und über das Mißlingen von Präparaten und über Kunstprodukte weiß jeder Histologe aus seinen Anfängerjahren zu berichten. Nur jahrelange Übung und Erfahrung, gewissenhafte Befolgung der Vorschriften, peinlichste Sauberkeit und beste Reagenzien, Farben und technische Hilfsmittel aller Art können für allseitiges Gelingen garantieren.

[1877, Über die Fettresorption und histologische Struktur der Dünndarmzotten. Arch. f. d. ges. Physiol., Bd. 14, S. 285—292. spez. S. 288. — Nach Oppel russisch in: Arbeiten d. St. Petersb. Ges. d. Naturf., unter d. Red. von A. Beketoff, Bd. 7], F. Spee [s. o].

Um aus der älteren Literatur bekannte Forschungsergebnisse über den oben kurz beschriebenen Darmzottenbau, resp. die -bewegung, mit neuen Resultaten vergleichen und die Frage über „das Verhalten des Darmepithels bei verschiedenen funktionellen Zuständen“ sowie das Wesen und den „Rhythmus eines periodischen Vorganges im Organismus“ studieren zu können, habe ich aus der neuen Literatur noch folgende Werke konsultiert: Asher L. [1908, Das Verhalten des Darmepithels bei verschiedenen funktionellen Zuständen. Erste Mitt. Zeitschr. f. Biol., Bd. 51. S. 115], Demjanenko Katharina [1910, Das Verhalten des Darmepithels bei verschiedenen funktionellen Zuständen. Diss. Zürich] und Hirsch G. C. [1918, Der Arbeitsrhythmus der Verdauungsdrüsen. Beiträge zur Arbeitsautonomie und Reizwirkung in tierischen Zellen. Biol. Zentralbl., 38. Bd., Nr. 2, S. 41—100. Literatur!].

[1]) l. c.; siehe Note 1, S. 7 d. P.

[2]) l. c. S. (46), siehe Note 5, S. 11 d. P.; siehe ferner Krause R., 1911. Kursus der normalen Histologie. Berlin-Wien. Lee-Mayer, 1910, Grundzüge der mikroskopischen Technik. 4. Aufl. Berlin. Ehrlich-Krause-Mosse-Rosin-Weigert, Encyklopädie der mikroskopischen Technik mit besonderer Berücksichtigung der Färbelehre. 2 Bde. Berlin und Wien 1903, 2. Aufl. 1910. NB. In Zukunft nur noch als „Encyklopädie“ zitiert.

Wenn man aber andererseits — und ich darf das deutlich hervorheben — trotz genauen Innehaltens der Stärkegrade und Gewichtsverhältnisse beim Fixieren, größter Sorgfalt beim Einbetten des Materials und, nicht zu vergessen, trotz großer Aufmerksamkeit und vieler Mühe beim Schneiden, Aufkleben und Färben aus gewissen Fixierungsflüssigkeiten immer wieder Kunstprodukte erhält, so ist doch der Fehler sicherlich schlechten Fixierungsmethoden, beziehungsweise dem schlechten Einfluß der Fixationsgemische, zuzuschreiben.

Es ist ohne Zweifel ganz verkehrt, funktionelle Zustände als Ursache zum Beispiel der Lostrennung des Epithels und des Entstehens subepithelialer Hohlräume etc. zu betrachten, nur um diese sonderbaren oder anormalen Bildungen nicht als Kunstprodukte gelten zu lassen. Gar nicht verstehen kann man dieses Gebaren, sobald andere Fixierungsflüssigkeiten, wie aus meinen Versuchen resultiert, eben keine solchen Erscheinungen bewirken, sondern normale Präparate und Bilder ergeben.

Wie aus nachfolgendem Protokoll ersichtlich ist, wählte ich absichtlich schlechte, unbrauchbare oder mazerierende Fixationsmittel (I. II. III. IV), um eben die gewollten Kunstprodukte zu erzielen, daneben aber gute und bewährte (V, VI, VII), die keine künstlichen Hohlräume unter dem Epithel, Risse darin und Öffnungen in den Zottenspitzen verursachen sollen. Daß mittels der beiden letzten Methoden (VIII und IX)[1]) nicht alles ganz einwandfreie oder gute Präparate zu bekommen sind, ist der (absichtlichen) Benützung von Sublimat respektive Flemmingscher Flüssigkeit und Kreosot + Xylol zuzuschreiben.

Der Genauigkeit und Vollständigkeit wegen und zum Zwecke einer eventuellen Nachprüfung ist das ausführliche Protokoll hier wiedergegeben.

I. Tagebuch und Technik.

8. Juli 1918, 3 h p. m., adultes ♀ Meerschweinchen[2]) in Abteil ohne Nahrung gebracht,

9. Juli 1918, 2½ h p. m., mittels Äther getötet, um

3 „ „ „ seziert, vom langen und ziemlich leeren Dünndarm 28, je zirka 2 cm lange Stücke abgeschnitten, je 2 durch gelindes, sorgfältiges Ausdrücken und sanftes Schwenken in den vier vorher zubereiteten.

[1]) Siehe S. 20 d. P.!

[2]) *Cavia cobaya* (*porcellus*) L. wählte ich einmal der leichten Beschaffung halber als Versuchstier, und zweitens weil m. W. noch keine Untersuchungen über die „Grünhagenschen Räume" [und über die Epithelzellenausläufer] aus dem Dünndarm dieses Tieres vorliegen. Zudem kommt es, wenn man gute Darmpräparate erhalten will, nach Demjanenko nicht nur auf die „Wahl der Fixierungsflüssigkeit" an, sondern „fast noch mehr .... auf die benützte Tierart" .... Demjanenko Katharina, 1910, Das Verhalten des Darmepithels bei verschiedenen funktionellen Zuständen. Diss. Zürich. — Siehe Anhang Nr. 2, S. 67 d. P.

reichlich vorhandenen (je über ½ l) wässerigen Aufnahmeflüssigkeiten [1]) etwas gereinigt, dort belassen, je 2 in 5% säurehaltiges, kaltes Sublimat[2]), fast siedendes 5% säurehaltiges Sublimat [3]) und in Chromosmiumessigsäure [4]) gebracht; die anderen 14 Dünndarmstücke aufgeschnitten, wie oben gereinigt, je 2 in die vier wässerigen und je 2 in die drei Säureflüssigkeiten gebracht; sodann 8 Stücke, je ein ganzes und ein aufgeschnittenes, aus den vier wässerigen Aufnahmeflüssigkeiten, worin sie eine Stunde lang gelegen hatten, je 2 Stunden in 5% säurehaltigem, kaltem Sublimat fixiert; 8 Stücke dagegen, die 2 Stunden lang in den vier wässerigen Lösungen gelegen hatten, wiederum je ein ganzes und ein aufgeschnittenes, nur 1 Stunde in kaltem Sublimat vom nämlichen Säuregehalt fixiert; ferner je 2 Stücke des Dünndarms, ein ganzes und ein aufgeschnittenes, in den beiden Sublimatgemischen nur 1 Stunde fixiert, je 2 hingegen, wieder ein ganzes und ein aufgeschnittenes, 2 Stunden lang.

Übersicht: Also lagen die Objekte *a* je nur 1 Stunde in der Salzlösung [5]), in der eigentlichen Fixierungsflüssigkeit (Sublimat) aber je 2 Stunden, die Objekte *b* dagegen umgekehrt je 2 Stunden in der Salzlösung [5]) und je nur 1 Stunde im Sublimat; die Objekte *a* der beiden Sublimatgemische (Sublimat + Eisessig) wurden je 1 Stunde, die Objekte *b* hingegen je 2 Stunden fixiert, während 2 Stücke, ein ganzes und ein aufgeschnittenes, 24 Stunden im Flemmingschen Gemisch blieben, 2 Stücke aber, auch ein ganzes und ein aufgeschnittenes, 42 Stunden [6]).

Fügen wir das Jodieren, Spülen, Härten, Einbetten, Schneiden. Aufkleben und Färben hinzu, so erhalten wir im einzelnen folgendes Bild.

I.

½ physiologische Kochsalzlösung, zirka 38%ig; 13,6° C.

(3,75 Gramm Tafelsalz in 1 Liter Leitungswasser.)

9. Juli 1918,	2 ganze + 2 aufgeschn.	Obj.	eingelegt	um	3½ h p. m.,
	a 1 ganzes + 1	„	„ in Subl.	„	4½ „ „ „
	b 1 „ + 1	„	„ „ „	„	5½ „ „ „
	a + *b*, aber gesondert,	in	Jodalkohol	„	6½ „ „ „
	a + *b*, „ „	„	Aq. dist.	„	6.50 „ „ „
	a + *b*, „ „	„	Alk. 65%igen	„	6.55 „ „ „
10. Juli,	*a* + *b*, „ „	„	„ 80% „	„	8.10 „ a. „
		„	„ 91% „	„	6.30 „ p. „
11. Juli,	*a* + *b*, „ „	„	„ 95% „	„	8.10 „ a. „
		„	„ abs.	„	11.55 „ „ „
			„ abs.	„	6.35 „ p. „
					gewechselt,
12. Juli,	*a* + *b*, „ „	„	Xylol I	„	7.05 h a. m.,
		„	„ II	„	7.35 „ „ „
im Thermostaten	*a* + *b*, „ „	„	Xylol-Paraffin	„	8.45 „ „ „
	a + *b*, „ „	„	Paraffin I	„	9.45 „ „ „
		„	„ II	„	10.45 „ „ „
		a	eingebettet	„	11.30 „ „ „
		b	„	„	11.40 „ „ „

[1]) I. ½ physiol. Kochsalzlösung = 3,75 Gramm Tafelsalz in 1 Liter Leitungswasser;
II. „ „ „ = 7,5 „ „ „ „ 1 „ „
III. 1%ige „ „ „ = 10,0 „ „ „ „ 1 „ „
IV. Aqua distillata, gekühlt. — Das destillierte Wasser war durch Einsetzen des Gefäßes in fließendes Wasser auf die Temperatur des Leitungswassers gebracht worden = 13,6° C.

[2]) = 50 cm³ Sublimat + 2,5 cm³ Eisessig; zirka 22° C.
[3]) = 50 „ „ „ + 2,5 „ „ „ „ 90° C.
[4]) = Flemmingsches Gemisch; zirka 22° C.
[5]) resp. Nr. IV in Aqua distillata.
[6]) Präparate VIII und IX aus Resten (V und VII); s. S. 20 d. P.

27. August, Objekte *a* und *b* geschnitten und aufgeklebt,
9./10. September, „ *a* und *b* gefärbt „ etikettiert,

Farben: Hämalaun[1])-Eosin, Hämalaun-Safranin, Hämalaun-Orange, Hämalaun-Kresylviolett[2]), Biondilösung, Ehrlichs Triacid.

II.

Physiologische Kochsalzlösung, 0,75%ig; 13,6° C.

(7,5 Gramm Tafelsalz in 1 Liter Leitungswasser.)

9.—12. Juli 1918 wie I, nur immer einige Minuten später,
28. August, Objekte *a* und *b* geschnitten und aufgeklebt,
11./12. September, Objekte *a* „ *b* gefärbt „ etikettiert.

Farben: Kresylviolett, Hämalaun-Eosin, Biondilösung, Ehrlichs Triacid, Hämalaun-Orange, Hämalaun-Safranin.

III.

1%ige Kochsalzlösung, 13,6° C.

(10 Gramm Tafelsalz in 1 Liter Leitungswasser.)

9.—12. Juli 1918 wie I und II, nur immer einige Minuten später,
29. August, Objekte *a* und *b* geschnitten und aufgeklebt,
13./14. September, „ *a* „ *b* gefärbt „ etikettiert.

Farben: Hämalaun-Eosin, Biondilösung, Ehrlichs Triacid, Kresylviolett, Hämalaun-Safranin, Hämalaun-Orange.

IV.

Aqua distillata, gekühlt; 13,6° C.

9.—12. Juli 1918 wie I, II und III, nur immer einige Minuten später,
30. August, Objekte *a* und *b* geschnitten und aufgeklebt,
16./17. September, „ *a* „ *b* gefärbt „ etikettiert.

Farben: Hämalaun-Eosin, Kresylviolett, Hämalaun-Safranin, Hämalaun-Orange, Biondilösung, Ehrlichs Triacid, Gentianaviolett, Gentianaviolett-Orange, Gentianaviolett-Safranin.

V.

Kaltes Sublimat, 5% säurehaltig; zirka 22° C.

(50 cm³ wässr. konz. Subl. + 2,5 cm³ Eisessig.)

9. Juli 1918, 2 ganze + 2 aufgeschn. Obj. eingelegt um 3.40 h p. m.,
a 1 ganzes + 1 „ „ in Jodalkohol „ 4.40 „ „ „
„ Aq. dist. „ 5.00 „ „ „
„ Alk. 65%igen „ 5.05 „ „ „
b 1 ganzes + 1 „ „ in Jodalkohol „ 5.40 „ „ „
„ Aq. dist. „ 6.00 „ „ „
„ Alk. 65%igen „ 6.05 „ „ „
10. Juli, *a* + *b*, aber gesondert, „ „ 80% „ „ 8.20 „ a. „
weitere Behandlung wie I—IV, nur immer einige Minuten später,
31. August, Objekt *a* geschnitten und aufgeklebt,
2. September, „ *b* „ „ „
18./19. September, Objekte *a* und *b* gefärbt und etikettiert.

[1]) Nach P. Mayer (in Lee-Mayer, l. c.; siehe Note 2, S. 15 d. P.).
[2]) Ein Versuch; siehe Näheres im Kapitel Farben!

Farben: Hämalaun-Eosin, Hämalaun-Säurefuchsin, Gentianaviolett-Safranin, Eisenhämatoxylin-Rubin, Biondilösung, Ehrlichs Triacid, Kresylviolett, Hämalaun-Triacid, Mucikarmin-Orange, Mucikarmin-Eosin.

VI.

Heißes Sublimat, 5% säurehaltig; zirka 90° C.

(50 cm³ wässr. konz. Subl. + 2,5 cm³ Eisessig.)

9.—12. Juli 1918 wie V, nur immer einige Minuten später,
3. September, Objekte *a* und *b* geschnitten und aufgeklebt,
23./24. September, „ *a* „ *b* gefärbt und etikettiert.

Farben: Hämalaun-Safranin, Hämalaun-Orange, Biondilösung, Hämalaun-Eosin, Ehrlichs Triacid, Hämalaun-Säurefuchsin, Kresylviolett, Gentianaviolett-Safranin, Eisenhämatoxylin-Rubin, Eisenhämatoxylin-Kongorot, Mucikarmin-Orange, Mucikarmin-Eosin.

VII.

Chromosmiumessigsäure, zirka 22° C.

(Flemmingsche Flüssigkeit.)[1])

9. Juli 1918, 2 ganze + 2 aufgeschn. Obj. eingelegt um 3.50 h p. m.,
10. Juli, *a* 1 ganzes + 1 „ „ in fließ. Wass. „ 3.50 „ „ „

[1]) Auch nach Grünhagens Methode habe ich Präparate herzustellen probiert, aber gefunden, daß man sich bei Verwendung des Flemmingschen Fixierungsgemisches bezüglich Fixationsdauer und Härtungsweise streng an die Stöhrschen Vorschriften*) halten muß, das heißt vielstündige bis mehrtägige Fixierung und Härtung im allmählich verstärkten Alkohol. Grünhagen verfährt nämlich bei der Fixation des Frosch- und Mausdarmes folgendermaßen**): Nachdem die Tiere, „am besten durch Dekapitieren", getötet worden, wickelt er die Därme „ihrer ganzen Länge nach aus der Leibeshöhle heraus", schlitzt sie auf, fixiert in Flemmingscher Flüssigkeit („mindestens 15 cm³ auf je einen ganzen Frosch- oder Mausdarm", welches Quantum nach meinen Erfahrungen als zu kleines „Minimum" bezeichnet werden muß, da bekanntlich immer reichlich Fixierungsflüssigkeit zu verwenden ist; es sei denn, daß man oft wechsle, das heißt, die trübe durch frische, reine Flüssigkeit ersetze, was aber in 5 Stunden wohl kaum mehrmals der Fall gewesen sein dürfte) „und läßt sie darin höchstens 5 Stunden verweilen". Darauf habe „eine sorgfältige Auswässerung .... und eine 24 Stunden währende Nachhärtung in Alkohol absolut" zu erfolgen. — Dieses Verfahren kann, weil nur 5 Stunden in Chromosmiumessigsäure fixiert und sofort in absolutem Alkohol gehärtet wurde, keine guten Resultate ergeben; man muß länger fixieren, nämlich 24—48 Stunden und mehr (nach Stöhr***) ist es sogar von Vorteil, die Objekte bis 3 Wochen in der Flemmingschen Fixierungsflüssigkeit liegen zu lassen; ja nach Flemmings Angaben kann man die Präparate sogar monatelang in den stärkeren Lösungen belassen) und wirklich im allmählich verstärkten Alkohol härten, wenn schon die kleineren Stücke nicht 24 Stunden in jeder Alkoholart zu verweilen brauchen.

Nur für ein einziges Fixierungsgemisch, Zenkersche Flüssigkeit + Formol, habe ich eine bloß fünfstündige Fixation kleinerer Objekte, aber auch mit nachfolgender Härtung im allmählich verstärkten Alkohol, bisweilen als genügend befunden.

Noch eine Bemerkung. Ich weiß wohl, daß nur bei Verwendung des schwachen Flemmingschen Gemisches — wie in der Regel bei der der anderen Fixationslösungen — das Flüssigkeitsquantum 80—100 mal größer sein muß als das eingelegte Objekt, und bei Gebrauch des starken Flemmingschen Gemisches eine etwa vierfache Menge, den eigenen Angaben Flemmings zufolge, genügt. Doch ist es immer besser, reichlich Flüssigkeit zu nehmen.

Über die Färbungsmethode Grünhagens siehe Abteilung C III, S. 43 d. P.

Eine weitere Fixierungsart des „ausgeschnittenen überlebenden" und speziell vorbehandelten Froschdarmes und -magens zwecks Nachweises der Aufnahme von Fettröpfchen „aus dem mit Fett oder Fettemulsion erfüllten Darmrohre"†) durch die Epithelzellen ist im Anhang, S. 67 d. P., kurz beschrieben (Nr. 3).

Zu verschiedenen weiteren Versuchsfällen†) nahm Grünhagen zur „Vorhärtung"††) entweder Müllersche Flüssigkeit oder konzentrierte Sublimatlösung oder ein Gemisch aus

*) l. c.; S. 19; siehe Note 5, S. 11 d. P.

**) l. c.; 1. Publ., S. 140/1; siehe Note 2, S. 7 d. P.

***) l. c.; S. 19, Fußnote 2.

†) l. c.; 5. Publ., S. 535 ff.; siehe Note 2, S. 7 d. P.

††) Hier = Fixation.

11. Juli, *b* 1 ganzes + 1 aufgeschn. Obj. in fließ. Wasser um 9.50 h a. m.,
a + *b*, aber getrennt, in Aq. dist. „ 2.30 „ p. „
a + *b*, „ „ „ Alk. 65%igen „ 2.35 „ „ „
„ 65% „ „ 3.50 „ „ „
gewechselt,
a + *b*, „ „ „ „ 80% „ „ 7.05 h a. m.,
12. Juli, *a* + *b*, „ „ „ „ 91% „ „ 6.55 „ „ „
„ „ 95% „ „ 9.55 „ „ „
„ „ abs. „ „ 11.58 „ „ „
a 1 ganzes + 1 aufgeschn. Obj. in Xylol etc. wie gewohnt;
b 1 „ + 1 „ „ „ Kollodium + Alk. abs. 24 Std.,
dann „ Chloroform 6 „
„ „ -Paraffin 2 „
„ „ Paraffin eingebettet[1]).
4. September, Objekte *a* und *b* geschnitten und aufgeklebt,
25./26. September, „ *a* „ *b* gefärbt und etikettiert.
Farben: Biondilösung, Ehrlichs Triacid, Kresylviolett, Hämalaun-Säurefuchsin, Mucikarmin-Eosin, Eisenhämatoxylin-Rubin.

VIII.

Kaltes Sublimat-Kreosot-Xylol.

(1 Rest des zu langen, ganzen Stückes aus kaltem Sublimat, V.)

12. Juli 1918, in Kreosot um 8.50 h a. m.,
„ Xylol etc., wie V eingebettet,
5./6. September, Obj. geschnitten, aufgeklebt, gefärbt und etikettiert.
Farben[2]): Ehrlichs Triacid, Biondilösung, Squirelösung, Eisenhämatoxylin nach Delafield-Kongorot, Kresylviolett, Hämalaun-Eosin.

IX.

Chromosmiumessigsäure-Kreosot-Xylol.

(1 Rest des zu langen, ganzen Stückes aus der Flemmingschen Flüssigkeit, VII.)

12. Juli 1918, in Kreosot um 3.00 h p. m.,
„ Xylol etc., wie oben VII*a*,
7./9. September, Obj. geschnitten, aufgeklebt, gefärbt und etikettiert.
Farben[2]): Biondilösung, Kresylviolett, Squirelösung.

Für die Wahl und Anwendung der Fixierungsmittel und Farbstoffe waren mir Lee-Mayer[3]), Stöhr-Schultze[4]), R. Krause[5]) und die **Encyklopädie** der Mikroskopischen

---

Chromsäure + Eisessig (nämlich 14 cm³ 1%ige Chromsäure + 0,8—1,0 cm³ Eisessig) und fixierte die Objekte ebenfalls 2½ Stunden lang.

Vergl. noch Rawitz B., 1895, Leitfaden für histologische Untersuchungen; 2. Aufl. Jena, und Über den Einfluß der Osmiumsäure auf die Erhaltung der Kernstrukturen. Anat. Anz. 10. Bd., Nr. 24

Solger B., 1893, Zur Kenntnis osmierten Fettes. Anat. Anz., Bd. 8.

v. Tellyesniczky K., 1905, Ruhekern und Mitose. Untersuchungen über die Beschaffenheit des Ruhekerns und über den Ursprung und das Schicksal des Kernfadens mit besonderer Berücksichtigung der Wirkung der Fixierungsflüssigkeiten. Arch. f. mikr. Anat. Bd. 66.

[1]) Diese einfache gemischte Methode verdanke ich Herrn Dr. Vonwiller (St. Gallen) in Würzburg, jetzt in Zürich.

[2]) Versuche!

[3]) [4]) [5]) l. c.; siehe Note 2, S. 15 d. P.

Technik[1]) gute und bewährte Führer. Die nachstehenden technischen Bemerkungen und eigenen Erfahrungen sollen zur Orientierung dienen, aus der Praxis für die Praxis. **Ich halte nämlich die aus mehrjähriger Arbeit herausgewachsenen, zuverlässigen Angaben über Fixations- und Färbemethoden für fast ebenso wichtig als die erzielten wissenschaftlichen Resultate.** Gar oft vermißt man in den technologischen Notizen der Forscher genaue Zahlen über Stärke, Gewichte, Zeitdauer, Mischungs- und Volumenverhältnisse der Reagenzien und Farblösungen, muß dann durch zeitraubende Versuche die Zahlen suchen, was nicht immer gelingt, oder in allen Lehr- und Handbüchern nachschlagen und wenn man die Unzulänglichkeit der Methode erkannt oder schlechte Resultate erzielt hat, neue Beobachtungen anstellen. Auch finden wir manchmal Anpreisungen, wonach diese oder jene neue (namentlich Fixierungs-) Methode die „beste" sei. Da muß man skeptisch sein und wirklich selber probieren. Ich gebe gerne zu, daß man an jedem selbst gemachten Präparat und gar an jeder selbst gefundenen Methode größere Freude und ohne Zweifel ein weit höheres Interesse hat als an fremden; aber die eigenen Angaben sollen zuverlässig und die angeratenen Methoden wirklich gut, brauchbar und erprobt sein, damit andere Nutzen davon haben.

Die Farblösungen bereitete ich mir zum Teil selber, aus den auf der Zoologischen Anstalt vorhandenen oder in Basel gekauften Rohstoffen, zum Teile bezog ich pulverisierte oder kristallisierte Farbstoffe von der Pharmazeutischen Abteilung der Aktien-Gesellschaft für Anilin-Fabrikation in Berlin SO., hauptsächlich aber in fertigen Lösungen von der Firma Dr. G. Grübler & Co., Zentralstelle für mikroskopisch-chemische und technische Bedarfsartikel in Leipzig, von dieser außerdem die komplizierten Fixierungsgemische, einige Reagenzien auch von der A.-G. vormals B. Siegfried in Zofingen. Alle drei Firmen haben mich ungeachtet der bösen Zeitumstände — die beiden deutschen außerdem trotz sehr hinderlicher, infolge des Weltkrieges eingetretener Ausfuhrbewilligungsformalitäten und großer Speditionsschwierigkeiten — recht gut und so rasch als möglich bedient; dafür sei ihnen auch an dieser Stelle aufrichtiger Dank gesagt. Ferner bin ich den Herren Apothekern W. A. Blome (Kreuzapotheke) und K. Noack (Fischmarktapotheke) für gefällige Lieferung von absolutem Alkohol und anderen notwendigen Reagenzien sehr verbunden.

[1]) l. c.; siehe Note 2, S. 15 d. P.

II. Eigene Erfahrungen über die Fixierungsmittel.

Jede Fixation soll die Gewebebestandteile aus dem gelösten oder halbgelösten Zustand in den festen überführen und die bereits in festem Zustand sich befindlichen Zellteile konservieren; darum brauchen verschiedene Objekte auch verschiedene Fixationsmittel. Für unsere Zwecke teilen wir sie nach Friedenthal am besten in zwei große Gruppen ein:

1. in solche, die vorzüglich konservieren, aber schwer in die Tiefe dringen; hierher gehören die Osmiumgemische, namentlich das Flemmingsche[1]);

2. in solche, die leicht in die Tiefe dringen, aber weniger gut konservieren; dazu ist vor allem die Zenkersche Lösung zu rechnen.

Ein Fixationsmittel, das gleichzeitig vorzüglich konserviert und rasch in die Tiefe dringt, war trotz vieler Versuche in der histologischen Technik bis 1907 unbekannt, erst Friedenthal[2]) empfahl ein solches, nämlich ein Gemisch aus

konzentrierter Uranylacetatlösung[3])
+ 50%ige Trichloressigsäurelösung } in gleichen Teilen,
+ Aqua distillata

das die beiden verlangten Eigenschaften — gute Fixation und schnelle Tiefenwirkung — in hohem Maße besitzt, und das ich Friedenthalsches Gemisch zu nennen vorschlage.

Dieses Mittel besitzt aber, abgesehen von seiner Verwendbarkeit als Entkalkungsmittel, wie Friedenthal berichtet und ich gesehen habe, noch eine dritte gute Eigenschaft, nämlich die spezifische Fähigkeit, die Färbbarkeit der fixierten Gewebe zu erhöhen; übrigens wies schon

[1]) Grünhagens Vorliebe für dieses Fixierungsgemisch erklärt sich aus dem von ihm selbst angeführten*) Umstand, wonach der „Überosmiumsäuregehalt nicht nur zur Schwärzung des etwa aufgenommenen Fettes dient, sondern zugleich auch durch die momentane Tötung und Erstarrung aller quellbaren und kontraktilen Elemente jede zur Ausbildung künstlicher Spalten oder Hohlräume führende Gewebeschrumpfung ausschließt". .

Die Bemerkungen auf Seite 19/20 und im Anhang auf Seite 67/8 sind noch dahin zu ergänzen, daß das starke Flemmingsche Gemisch infolge der darin enthaltenen 1%igen Chromsäure an zarten Objekten doch nicht unerhebliche Schrumpfungen verursacht. Die allzu kurze Fixationsdauer und die Härtung in bloß absolutem Alkohol lassen mich nicht recht an obige Angaben Grünhagens, wonach jede Schrumpfung, Spalten- und Hohlraumbildung ausgeschlossen sei, glauben. Ich vermute vielmehr, daß alle die genannten Gründe mit schuld an den falschen Bildern subepithelialer Hohlräume waren, resp. Grünhagen zum Aufstellen seiner Theorie von der Entstehungsweise dieser Räume zufolge epithelialer Wiederausscheidung der Nahrungsstoffe veranlaßten. — Damit wäre gleichzeitig der Frage nachgegangen, welche Umstände wohl zum Aufstellen einer solchen Lehre mögen geführt haben. Sicherlich nicht allein die Untersuchungen und Anschauungen über die Resorption des Fettes durch die Epithelzellen des Darmes, der Zotten!

Will man die schrumpfende Wirkung des starken Gemisches verhindern, so ist nicht etwa eine Verdünnung durch Aqua distillata zu empfehlen — wodurch selbstredend auch Osmiumsäure und Eisessig verdünnt würden, nicht nur die Chromsäure — sondern die Verwendung bloß ½%iger Chromsäure, also z. B. nach Meves [Encyklopädie, 2. Aufl., Bd. I, S. 476, Flemmings Gemisch]

15 cm³ ½%ige Chromsäure
2—4 cm³ 2%ige Osmiumsäure } statt { 15 cm³ 1%ige Chromsäure
1 cm³ Eisessig } statt { 4 cm³ 2%ige Osmiumsäure
1 cm³ Eisessig.

[2]) Friedenthal H., Über Fixationsgemische mit Trichloressigsäure und Uranylacetat. Sitzgsber. d. Ges. naturf. Freunde zu Berlin. Jahrg. 1907, S. 207 bis 211.

[3]) = 20%ig.

*) l. c. 5. Publ., siehe Note 2, S. 7 d. P.

Ehrlich seinerzeit darauf hin, daß ein Gemisch aus Sublimat + Trichloressigsäure die Färbbarkeit der Gewebe günstig beeinflusse. Außerdem übertrifft das Friedenthalsche Fixierungsmittel an Bequemlichkeit der Anwendung die Sublimatgemische, insbesondere die sonst gut in die Tiefe dringende Zenkersche Lösung[1]), weil keine störenden Niederschläge auftreten, sowie die Nachbehandlung mit Jod wegfällt.

Ich habe Uranylacetat- und Trichloressigsäurelösung von der A.-G. vorm. B. Siegfried in Zofingen und von Dr. G. Grübler & Co. in Leipzig bezogen und mit dem Friedenthalschen Gemisch gute Resultate erzielt. P. Mayer[2]) gibt zwar an, daß ihm das Gemisch aus „gesättigter Uranacetatlösung + 50%iger Trichloressigsäure bei Amphioxus und Embryonen von Aplysia schlechte Resultate ergeben" habe; ich vermute indessen, daß P. Mayer ein zu starkes Gemisch verwendet hat, wenigstens nennt er nur zwei Bestandteile und sagt nichts von Wasser (siehe oben!). Anwendung: Fixation im Friedenthalschen Gemisch 8—24 Stunden, Auswaschen, Härtung im „aufsteigenden" Alkohol (50—95%igen) je 24 Stunden[3]), dann Einbettung, entweder: abs. Alk., Xylol, Paraffin etc., oder abs. Alkohol, Kollodium + abs. Alkohol, Chloroform, Paraffin etc.

Trichloressigsäure ist in Wasser sehr leicht löslich, und die 50%ige Stammlösung ist nach Friedenthal unbegrenzt haltbar; die gute Färbbarkeit des mit seinem Gemisch fixierten Materials scheine wahrscheinlich auf der Geschwindigkeit der Ausfällung der Kolloide zu beruhen.

Weiter empfiehlt Friedenthal folgende Gemische:

---

[1]) Aus eigener Erfahrung kann ich hier einschalten, daß die Zenkersche Lösung bei nicht zu langem Fixieren und nicht zu kurzem Jodieren ein gutes, ja ausgezeichnetes Fixationsmittel ist, und zwar ein besseres als die halb alkoholische Modifikation Kultschitzkys*), und leicht färbbare Schnitte liefert (Biondilösung, Kresylviolett!). Verweilt das Objekt zu lang in der Lösung, so bildet sich meistens ein schwer zu entfernender Niederschlag; das reichliche Jodieren soll die Quecksilbersalze lösen und wegschaffen. Alle nachteiligen Einwirkungen der Zenkerschen Lösung, von denen man hie und da hört, sind gewöhnlich auf falsche Anwendung zurückzuführen; auch meine ersten „Zenker-Präparate" lagen zu lange in der Lösung und wurden nicht genügend jodiert.

Weniger Niederschläge verursacht Dahlgrens Modifikation, da sie auch weniger Sublimat enthält: „Müllersche Flüssigkeit, konzentrierte wässerige Sublimatlösung aa. + 5% Eisessig", oder die Spulersche Modifikation: „Müllersche Flüssigkeit 700 + konzentrierte Sublimatlösung, eventuell in 0,6%iger Na Cl-Lösung 300 + Eisessig 10 bis 30"**).

Auch Demjanenko Katharina, 1910***), ist mit der Zenkerschen Lösung sehr zufrieden. Sie fixierte Darmstücke gefütterter und Hungertiere in Mingazzinischer Flüssigkeit [„gesättigte Sublimatlösung 50%, konzentrierte Essigsäure 25% und Alkohol (abs.) 25%"], Pikrinsublimatlösung, Zenkerscher Lösung [„Aq. dist. 100,0, Sublimat 5,0, doppeltchromsaures Kali 2,5, schwefelsaures Natron 1,0, Eisessig 5,0"] und Altmannscher Fixierungsflüssigkeit [„Kalibichromatlösung 2,5%, Osmiumsäure 2% zu gleichen Teilen gemischt"]. „Von diesen Fixierungsflüssigkeiten erhielt ich die besten Resultate mit Zenkerscher Flüssigkeit und nach der Altmannschen Methode."

Über die Ringerlösung und deren Anwendung siehe Anhang, S. 68 ff. d. P. (Nr. 4).

[2]) In Lee-Mayer (l. c.; siehe Note 2, S. 15 d. P.), S. 51.

Vergl. noch Chittenden R. H., 1894, Chemical Physiology of the Cell. Abstr. in Journ. R. Micr. Soc. London P. 6.

Höber, R., 1906, Zur Frage der elektiven Fähigkeit der Resorptionsorgane. Biol. Zentralbl., Bd. 26.

Langley J. N., 1901, Practical Histology, London.

[3]) Während Friedenthal selbst nichts vom Abspülen sagt, lese ich auf S. 566 der Encyklopädie, Bd. I, 2. Aufl. nachstehendes: „Nach der Fixation auswaschen in fließendem Wasser". Vermutlich hat Friedenthal diese Notiz beizufügen vergessen. Mit Ausnahme von absolutem Alkohol, Formol, Alkoholformol, Sublimatkochsalzlösung haben die in allen bekannteren Fixationsgemischen fixierten Präparate ein gründliches Auswaschen nötig; darum habe ich die Objekte nach der Fixation im Friedenthalschen Gemisch ohne weiters in fließendes Wasser gelegt.

---

*) Siehe S. 25/6 d. P.

**) Näheres siehe Encyklopädie, 2. Aufl., Bd. II, S. 527 (Sublimat).

***) l. c.; siehe Note 3, S. 14 d. P.

a) in solchen Fällen, bei welchen gute Fixation Hauptsache, Bequemlichkeit der Anwendung und Färbung aber Nebensache, ist eine Trichloressigsäure-Uranylacetatmischung, der noch Osmium- und Chromsäure zugesetzt worden, anzuwenden;

b) mit Trichloressigsäure-Uranylacetatlösung und den übrigen gebräuchlichen Fixationsflüssigkeiten lassen sich Kombinationen herstellen, nur mit Formalin und Phosphorwolframsäure nicht, da Fällungen entstehen;

c) sein Gemisch erhält besondere Bedeutung durch die Möglichkeit, Kombinationen „von Imprägnierung mit vorzüglicher Fixation, wie sie bisher noch nicht erreicht wurde", anzuwenden, und zwar weil
α) Silbernitrat von Trichloressigsäure nicht gefällt wird;
β) Goldchlorid mit Trichloressigsäure-Uranylacetat klare, haltbare Lösungen gibt;
γ) nach Anwendung einer Kombination des Friedenthalschen Gemisches mit Platinchlorid sich die Gewebebestandteile durch Holzessig „ohne Färbungen sichtbar machen lassen";

d) für viele Zwecke des Botanikers und Zoologen kommt ein Universalfixationsmittel in Frage, das bei vorzüglicher Fixation und rascher Tiefenwirkung besonders deshalb empfohlen wird, weil noch kein „Volumenschwund gewisser Organe" beobachtet worden sei. Die Lösung besteht aus

20	g Trichloressigsäure	in 100 Teilen.
10	„ Uranylacetat	
1	„ Chromsäure	
0,5	„ Osmiumsäure [1])	
0,5	„ Platinchlorid	

Die Gemische *a* und *d* habe ich probiert, finde aber in ihrer Anwendung keinen Vorteil; das heißt mit den gebräuchlichen Fixationsmitteln allein erhält man ebenso gute Resultate. Eigene Erfahrungen über die Kombinationen *b* und *c* kann ich vielleicht später mitteilen [2]). —

Per Zufall oder vielmehr aus Not kam ich im Dezember 1917 auf ein mir neues Gemisch, nämlich auf 10%ige Formollösung + 0,6% — 0,7%ige Kochsalzlösung. An einem Samstagvormittag hatte ich zwei Haselmäuse seziert, den Darmtraktus der einen schon zerschnitten und in die verschiedenen Fixierungsmittel verteilt, während der zweite Darm noch ganz dalag. Die Zeit drängte, und so entschloß ich mich, ihn ganz zu fixieren. Da aber nur noch einige Kubikzentimeter 10%iges Formol an Fixationslösungen an meinem Arbeitsplatze

[1]) OsO_4, bekanntlich seit 1864 in die mikroskopische Technik eingeführt, wird entweder allein, meistens in 0,5—2%igen Lösungen, oder in verschiedenen Mischungen oder zur Räucherung der Objekte benutzt.
Über das Kolossowsche Osmiumsäuregemisch siehe Anhang Nr. 5, S. 69 ff. d. P. Kolossow A., 1898, Eine Untersuchungsmethode des Epithelgewebes, besonders der Drüsenepithelien und die erhaltenen Resultate. Arch. f. mikr. Anat., Bd. 52, S. 1—44.

[2]) Überhaupt darf ich mir jetzt noch kein abschließendes, alle Eigentümlichkeiten Vorzüge und Mängel berücksichtigendes Urteil über die von Friedenthal empfohlenen Fixierungslösungen erlauben, da ich zu wenig mit ihnen gearbeitet habe; meine Proben und Versuche sollten mich hauptsächlich mit den neuen Methoden und Mischungen bekannt machen. — Über die Anwendung der 5%igen wässerigen Trichloressigsäure als Entkalkungsmittel vergl. noch Encyklopädie I, S. 731, 2. Aufl.

vorhanden waren, goß ich kurzerhand 5—6 cm³ physiologische Kochsalzlösung (0,75%ige) zum Formol. Hernach fand ich, obwohl mir die Fixierung mit wässeriger Formalinlösung noch nie ganz gute oder befriedigende Präparate geliefert und ich sie deshalb als schlechtes Fixationsmittel erkannt hatte, daß diesmal die Bilder aus dem Notkonservierungsgemisch besser waren als die früheren aus Formol allein; ich mußte daher diesen günstigen Umstand nur dem Einfluß der Kochsalzlösung zuschreiben. Als mir dann der oben zitierte Aufsatz Friedenthals zu Gesicht kam, fand ich meine Ansicht bestätigt, indem auch er ein Gemisch von 10%iger Formalinlösung + 0,6%iger Kochsalzlösung empfiehlt, weil es die „Volumänderungen empfindlicher Wirbeltierorgane" hintanhalte. Allein angewendet, rechnet er die wässerige Formollösung zu den schlechtesten Fixationsmitteln, doch werde sie der „bequemen Handhabung" und der „nachherigen Versilberungsmöglichkeit" wegen noch vielfach gebraucht.

Kultschitzkys modifizierte Fixierungsflüssigkeit.

1887 [1]) empfahl Kultschitzky ein Gemisch aus fein gepulvertem Kalibichromat und Kupfer im Dunkeln in 50%igem Alkohol gelöst, dem kurz vor dem Gebrauch auf je 100 cm³ 5—6 Tropfen (jedenfalls 2%ige) Essigsäure zugesetzt wurde. Objekte verweilen in dieser Lösung (im Dunkeln) 12—24 Stunden, dann im starken Alkohol (wohl 96%igem) 12—24 Stunden; Einbetten wie gewöhnlich.

Mit diesem Gemisch habe ich nie fixiert, dagegen mit dem modifizierten, 1897 [2]) empfohlenen, bestehend aus

Kali bichromicum	2	Teile
Hydrarg. sublimat.	0,25	„
2%iger Essigsäure	50	„
96%igem Alkohol	50	„

und gute Resultate damit erzielt. Ich ziehe jedoch die Zenkersche Lösung vor [3]). Da aus dieser (obigen) Mischung [4]) ein Teil des Kali bichromicum ausfällt, muß sie einige Tage nach der Anfertigung (am besten am nächsten Tage) filtriert werden. Kultschitzky empfiehlt für kleinere Objekte eine Fixationsdauer von 4—6 Tagen; ich habe nie länger als 1½—2 Tage fixiert, dann direkt in 96%igem Alkohol gehärtet und, wie gesagt, gute Präparate erhalten. Als beste Färbung für das in seinem modifizierten Gemisch fixierte Material eignet sich nach Kultschitzky die mit Safranin [5]). —

Nicht selten finden wir, namentlich in Publikationen französischer und welscher Autoren, einzelne Angaben über ein „Fixierungsgemisch

---

[1]) Kultschitzky N., Zeitschr. f. wiss. Mikr., 4. Bd., S. 348 (nach Lee-Mayer).

[2]) Kultschitzky N., Zur Frage über den Bau des Darmkanals. Arch. f. mikr. Anat., Bd. 49, S. 7—35.

[3]) Siehe Fußnote 1*, S. 19 d. P.

[4]) Ich habe die gebrauchsfertige Lösung von Dr. G. Grübler & Co. in Leipzig bezogen.

[5]) Näheres siehe im Kapitel Farben.

Bouin“ oder Vorschriften, wonach diese oder jene Färbung sich am besten für Material aus dem „Bouinschen Gemisch“ eigne. Zusammenfassendes darüber habe ich in der mir zugänglich gewesenen Literatur nicht gefunden, wohl aber Notizen über drei verschiedene Fixationsflüssigkeiten, die den Namen „Bouin“ tragen. Deshalb mögen hier die gefundenen Notizen vereinigt und eigene Befunde beigefügt werden.

Bouins Fixierungsgemisch I.

Sein „Formol sublimé“ besteht aus 1 Teil Formol + 3 Teilen gesättigter wässeriger Sublimatlösung. Dauer der Fixierung 2—3 Stunden (junge Larven von Rana) [1]), rasches Abspülen und direkt in 70 %igen Alkohol.

Meine Versuche, den Darm mit diesem Gemisch zu fixieren, ergaben unbefriedigende Resultate; ich glaube, daß sich für meine Zwecke eher säurehaltiges Sublimat eignen würde.

Bouins Fixierungsgemisch II.

15 Teile gesättigter Pikrinsäurelösung,
5 „ Formol,
1 Teil Essigsäure.

Empfohlen für die Hoden von Cavia [2]), aber ohne Angabe der Nachbehandlung. Lee hat damit sehr gute Resultate erhalten [3]). Nach meinen Erfahrungen muß man 24—48 Stunden fixieren und nie in Wasser, sondern stets sehr lange in Alkohol (am besten zuerst in 75—80 %igem) auswaschen. Zur Färbung eignen sich Hämalaun und alkoholische Flüssigkeiten [4]). Sehr schöne Präparate! Ferner empfohlen für Fischeier [5]).

Anile [6]) verwendet zur Fixation des Säugerdarmes eine schwächere Modifikation, nämlich ein Gemisch von 100 cm³ gesättigter Pikrinsäurelösung in 75 %igem Alkohol + 5—10 cm³ Formol; Fixationsdauer 24—48 Stunden.

Bouins Originalgemisch II verdient meines Erachtens den Vorzug; denn Pikrinsäure wird am vorteilhaftesten in Kombination mit anderen (stärkeren) Säuren angewendet.

Bouins Fixierungsgemisch III

ist eine Modifikation der Hermannschen Flüssigkeit, die nach P. Mayer aus

15 Teilen 1 %iger Platinchloridlösung,
4 „ 2 % „ Osmiumsäure und
1 Teil Eisessig

besteht [7]). Bouin hat nun die Osmiumsäure durch Formol [8]) (4 Teile) er-

[1]) Arch. Biol., Tome 17, 1900, S. 211 (nach Lee-Mayer). Vergl. auch: Encyklopädie, 2. Aufl., Bd. I, S. 316 (embryologische Technik), ferner S. 339 und 340 (idem).

[2]) Arch. Anat. Micr., Paris, Tome 1, 1897, S. 229, und Encyklopädie, 2. Aufl., Bd. I, S. 625 (Hoden), Bd. II, S. 400 (Pikrinsäure).

[3]) Lee-Mayer, l. c. (S. 63), siehe Note 2, S. 15 d. P.

[4]) Näheres siehe wieder im Kapitel Farben, spez. bei Safranin.

[5]) Encyklopädie, 2. Aufl., Bd. I, S. 333 (embryologische Technik) und S. 489 (Formaldehyd). — Bouin „fixiert die Eier auf Watte 36—48 Stunden lang in seinem Formolgemisch“ (= II), „wäscht sie unter der Wasserleitung 3—5 Stunden lang aus und härtet die abpräparierten Keimscheiben in 60%igem Alkohol“.

[6]) Glandole duodenale, Napoli, 1903, S. 50 (nach Lee-Mayer).

[7]) Anhang Nr. 6, S. 72 d. P.

[8]) Arch. Biol. l. c.; siehe Note 1, S. 26 d. P. — Vergl. ferner Encyklopädie, 2. Aufl., Bd. I, S. 275 (Echinodermen); ebenso Bouin, Bibl. Anat., Bd. 6, 1898.

setzt, empfiehlt aber „zur Darstellung der Protoplasmaausläufer die Knochen neugeborener Blindschleichen nach Golgi zu behandeln, aber nur 2 Tage im Osmiumbichromatgemisch liegen zu lassen, da sie nach längerem Verweilen nicht mehr hervortreten sollen“ [1]).

Meine Versuche ergaben bei folgender Nachbehandlung schöne Präparate: Nach einer Fixierungsdauer, je nach Objektgröße, von 2—4 Tagen Auswaschen in fließendem Wasser mindestens 2 Stunden, Abspülen in destilliertem Wasser und Härten im Alkohol.

Mit einer vierten Modifikation (Pikrinsäure, Platinchlorid, Formol und Ameisensäure [2]), die im Grunde genommen nichts anderes als eine Kombination von II und III ist, allerdings mit Ersetzung der Essigsäure durch Ameisensäure, habe ich keine Versuche angestellt, da sie nichts Neues bietet und nur der Forderung, wonach die Pikrinsäure mit anderen (stärkeren) Säuren anzuwenden sei, nachkommt. Übrigens ist sie von mehreren Forschern in der verschiedensten Weise modifiziert und angewendet worden.

In dankenswerter Weise hat mir im Frühling 1916 Herr Professor Dr. R. Metzner (Vesalianum) als Fixierungsflüssigkeit für den Darm meiner Haselmäuse das Orthsche Gemisch [3]) mit einer Spur Eisessig empfohlen, also

25 cm³ Müllersche Flüssigkeit
+ 2,5 „ Formol (10%ig)
+ 1 kleiner Tropfen Essigsäure

} welche Lösung jedesmal direkt vor dem Gebrauch zuzubereiten ist [4]),

aber zugleich angeraten, solche kleinen Objekte nur 5—6 Stunden einzulegen und mit Müllerscher Flüssigkeit nachzuhärten [5]). Da die Darmmuskulatur sich leicht umkrempelt, hat Metzner Versuche gemacht, sie vor der Fixierung durch blitzschnelles Eintauchen in kochendes Wasser abzutöten. Die Objekte werden an einem Faden in das in einer Porzellanschale zum Sieden gebrachte Wasser so schnell als möglich eingetaucht. Dieses Eintauchen tötet nach eigenen Erfahrungen die äußere Längsmuskulatur ab; eventuell wird man die umgekrempelten Enden abschneiden. Doch hat man, auch nach Metzners Angaben, daneben von solchen Darmstücken, deren Muskulatur nicht vorher in kochendem Wasser abgetötet worden war, Präparate anzufertigen, um Vergleichsbilder zu bekommen.

Sonst habe ich nach allen allgemein bekannten Methoden gearbeitet, auch mit weniger gebräuchlichen Gemischen, zum Beispiel mit dem Hermannschen und dem modifizierten Perenyischen; letztere beiden Methoden [6]) wurden angewendet, um meine Präparate (Haselmaus) mit den R. Montischen (Murmeltier) vergleichen zu können. Über die Anwendung dieser Gemische sowie über das mir wichtig Scheinende ihrer Resultate sind für die vorliegende Publikation im Nachstehenden [7]) ein paar Be-

---

[1]) Encyklopädie, 2. Aufl., Bd. I, S. 744 (Knochen und Zähne).

[2]) Bibliogr. Anat., Paris, Tome 6, 1898, S. 54 (nach Lee-Mayer); außerdem Anhang Nr. 7, S. 72/3 d. P.

[3]) Der abscheuliche und falsche Name „Müller-Formol“ sollte endlich einmal aus der Literatur verschwinden! Verwende man doch den richtigen und schöneren Namen „Orthsches Gemisch“!

[4]) Nach dem Stöhrschen Lehrbuch, S. 6.

[5]) Nach dem Stöhrschen Lehrbuch, S. 17, 1—6 Wochen, ev. noch länger.

[6]) Von Hermanns Gemisch existieren mehrere Modifikationen; vergl. auch Bouins Fixierungsgemisch III, S. 26 d. P. — Das modifizierte Perenyische Gemisch kann ich zur Darmfixierung weniger empfehlen.

[7]) Siehe Anhang Nr. 8, S. 73/4 d. P

merkungen zu machen, schon zum bessern Verständnis des bisher über die Montischen Untersuchungen Gesagten. Auch eine andere technische Notiz möge noch aufgezeichnet werden. Bei Gelegenheit eines Versuches, das modifizierte Perenyische Gemisch selbst herzustellen, fehlte mir Chromsäure; ich fixierte also bloß mit den beiden anderen Bestandteilen des Originalgemisches [1]) und erzielte die gleiche Wirkung [2]).

Es könnte leicht etwa die Frage aufgeworfen werden, warum ich über Güte und Auswahl der Fixierungsmittel [und unter III. auch von den eigenen Erfahrungen über Farben und im Färben] ausführlicher als dies sonst Usus ist, berichte. Darauf habe ich unter Hinweis auf den Untertitel meiner Arbeit, wonach sie nicht nur ein Beitrag zur Lösung einer wichtigen vergleichend anatomisch-histologischen Streitfrage, sondern zugleich ein **Beitrag zur mikroskopischen Technik** ist, zu antworten, daß ich mich verpflichtet glaube, die Frucht mehrjähriger Erfahrung mitzuteilen. Vielleicht wird der eine oder andere, namentlich jüngere Zoologe zu weiteren Versuchen respektive zum Sammeln und kritischen Würdigen der in den verschiedenartigsten Zeitschriften zerstreuten Notizen über Fortschritte und neue Anwendungsarten, Vereinfachungen, Erleichterungen, Modifikationen und anderes mehr in der mikroskopischen Technik veranlaßt. Sind doch seit 1910 die sonst vorzüglichen „Grundzüge" von Lee und Mayer nicht mehr neu aufgelegt worden und die Neuauflage (gleich 2., aber auch schon aus dem Jahre 1910!) der „Encyklopädie" dürfte sicherlich nicht überall konsultiert werden können! Gewiß sind sehr viele neue technische Notizen geschrieben worden, von deren Existenz wir keine Ahnung haben. Der Wahnsinn des Weltkrieges hat eben, wie überall, so auch hier, hemmend auf die Zusammenfassung der wissenschaftlichen Kräfte und des Tatsachenmaterials eingewirkt, was wir leider noch lange spüren werden. Wenn diese meine Angaben auch nur einem einzigen, der danach arbeiten und sichere und genaue Resultate erreichen will, eine Ersparnis an Zeit und Mühe bedeuten, dürfte die **Berechtigung** der technischen Mitteilungen erwiesen sein [3]).

Außerdem möchte ich noch einen besonderen Umstand nennen, nämlich daß es auf dem Gebiete der Histologie und vergleichenden Anatomie, wie übrigens in fast allen anderen Wissenschaftszweigen, schon lange nicht mehr möglich ist, jede

[1]) Bestehend aus: 1%iger Chromsäure, 10%iger Salpetersäure, 95%igem Alkohol } in gleichen Teilen.

[2]) Über meine Fixationsversuche mit dem Haselmausdarm siehe Anhang Nr. 9. S. 75 d. P.

[3]) Geschrieben im November 1918.

wichtigere Arbeit über neue Methoden und Forschungsresultate im Original zu lesen, da die Literatur in den letzten Jahren (vor dem Krieg, aber auch während seiner Dauer sind manche beachtenswerte Publikationen erschienen) einen geradezu unüberblickbaren Umfang angenommen hat. Deshalb können wir uns kaum noch an Hand von Auszügen, Sammelreferaten, Bücherbesprechungen etc. auf dem Laufenden halten. Wohl haben wir mehrere gute, aber nicht selten veraltete, zusammenfassende Darstellungen und Sammelwerke, doch informieren uns die Berichterstatter und Forscher bisweilen einseitig. Das liegt in der Natur der Sache und in der mehr oder weniger ausgesprochenen wissenschaftlichen Individualität des Gewährsmannes. Gar viele Autoren sind von der Vortrefflichkeit und Nützlichkeit und von allen sonstigen guten Eigenschaften nur ihrer Methode und ihres Mittels felsenfest überzeugt; dem anderen ist ein Zweifel am Erfolg einer gewissen Anwendungsform, eines Fixierungs- oder Färbungsmittels Grund genug, das Neue ohne eigene Versuche und Proben zu verurteilen. Ich weiß zwar aus eigener Erfahrung gut genug, daß man nicht alles selber prüfen kann, stehe auf der anderen Seite aber auch nicht an, zu bekennen, daß mich mehr als einmal Proben und eigene Experimente mit einem angezweifelten Mittel von seinem Wert oder seiner Brauchbarkeit überzeugt haben. Sind berechtigte Zweifel und Einwände am Platze, so soll man sie auszusprechen sich nicht scheuen. Die Techniker, Physiker, Astronomen und andere halten sich zum Beispiel bei Ausführung genauer und zuverlässiger Messungen mit Erfolg von systematischen Fehlern dadurch fern, daß sie mehrere voneinander unabhängige Methoden benutzen. So muß es auch bei uns sein. Gerade wie wir uns gemeinhin vor der Einseitigkeit im Auffassen, Darstellen und Verstehen des wissenschaftlichen Weltbildes hüten, indem wir uns auf mehrere Darstellungen stützen und eigene kritische Untersuchungen anstellen, sollen wir auch die Resultate und inneren Zusammenhänge unserer Wissenschaft und ihrer technischen Hilfsmittel durch Darstellungen und Zusammenfassungen von mehreren, ja von vielen Seiten sichern und so weit als möglich aneignen. Fortschritte der Technik und der Untersuchungsmethoden bedingen Fortschritte in der Forschung und wissenschaftlichen Erkenntnis überhaupt, während rückständige, veraltete Anwendungsformen sowie ungenügende Hilfsmittel hemmend auf die Arbeitslust und -freudigkeit der Forscher, ferner auf die Förderung aller Disziplinen wirken. Damit glaube ich die **Notwendigkeit** technischer Erörterungen und ihres Zusammentragens und Verwertens gezeigt zu haben.

III. Eigene Erfahrungen über die Farben und das Färben.

Nur mit bewährten Methoden erzielen wir brauchbare Resultate. Darum hoffe ich, daß meine Mitteilungen über eigene Beobachtungen und Befunde, wie über die Fixierungsflüssigkeiten, so auch über die Farbstoffe und Färbemethoden nicht unwillkommen sein werden.

Im allgemeinen läßt sich von den Farblösungen sagen, daß fast alle Licht- und Schattenseiten haben. Verwendet man aber erprobte Farbstoffe renommierter Fabriken, säurefreie und chemisch reine Einschlußmedien, und schützt man die Objektträger mit Rücksicht auf die geringe Lichtechtheit vieler, namentlich künstlicher Farbstoffe vor Licht, so wird die Forderung nach möglichst unveränderlichen und dauerhaften Präparaten nicht bloß ein frommer Wunsch bleiben[1]). Je nach dem Zweck der Färbung können wir nicht immer nur auf die Leichtigkeit der Ausführung oder Vielseitigkeit der Anwendung schauen, sondern auch darauf, daß sich die Elemente gegeneinander gut abheben, besonders bei Mehrfachfärbungen, ob die Lösungen metachromatisch färben, welche Elemente man studieren will[2]) etc. Ferner muß man sich zur Regel machen, jede Farblösung vor dem Gebrauch zu filtrieren, weil sich selten eine Lösung klar hält. Ausnahme: Biondilösung![3])

Im einzelnen kann ich über eigene Versuche mit den verschiedenen Lösungen und Methoden folgendes berichten.

Hämalaun nach P. Mayer[4]).

Es empfiehlt sich, kleinere Mengen von Zeit zu Zeit selber zu bereiten, was sehr leicht ist; größere Quantitäten sind nicht haltbar, d. h. nach einigen Monaten erhalten wir, trotz längerer Einwirkung des Farbstoffes, nur schwache und nicht konstante Kernfärbungen. Man löst

½ g Hämatoxylin in
½ l destilliertem Wasser, gibt hinzu
0,1 g Natriumjodat ($NaJO_3$) +
25,0 g Alaun.

Lösung beider Salze bei gewöhnlicher Temperatur, hält sich bei Zusatz von einer Spur Eisessig einige Monate. Dauer der Färbung 5—30 Minuten,

---

[1]) Neben den bereits mehrfach genannten histologischen und technischen Lehr- und Handbüchern verweise ich noch auf:
A. Bolles Lee, The Microtomist's Vade-Mecum. London 1900.
Köllikers Festschrift 1892. [Dreifarbengemisch!]
Nietzky R., Chemie der organischen Farbstoffe. Berlin 1894.
Rawitz B., Lehrbuch der mikroskopischen Technik. Leipzig 1907.

[2]) Hoyer H., Über den Nachweis des Mucins in Geweben mittels der Färbemethode. Arch. f. mikr. Anat., Bd. 36, Heft 2, S. 310; 1890.

[3]) Vergl. Anm. S. 39 f. d. P.

[4]) Lee-Mayer, l. c.; (S. 162/3), siehe Note 2, S. 15 d. P.

halbstündiges Auswaschen[1]) in destilliertem und Leitungswasser, bis die Schnitte tiefblau geworden sind. Das Fortschreiten der Kernfärbung kann man jeweilen (bei schwacher Vergrößerung schon) unter dem Mikroskop schnell kontrollieren. Sobald die Tinktion nicht mehr deutlich wird oder zu viel Zeit in Anspruch nimmt, ist das ein Zeichen dafür, daß man die Farblösung wieder frisch zubereiten muß. Deshalb ist obiges Quantum von etwas mehr als ½ l genügend groß, da man damit einige Hunderte von Schnittserien färben kann. Wer nur wenige zu färben hat oder die Lösung zu lange aufbewahren müßte, soll lieber nur je die Hälfte der oben angegebenen Mengen nehmen. Die Bemerkung gilt im allgemeinen für die meisten Farbmischungen, besonders da die Rohstoffe und Reagenzien bis zu 1000% gegen früher teurer geworden sind!

Eine „Kriegserfahrung" darf nicht vergessen bleiben. Im August 1918 sollte ich wieder einmal eine Hämalaunlösung bereiten, bekam aber nirgends das gewöhnliche Alaun = Kali-Alaun. Schließlich mußte ich als Ersatz Ammoniak-Alaun nehmen, das damals für technische und pharmazeutische Zwecke meines Wissens allgemein an Stelle des anderen und mit der nämlichen Wirkung verwendet wurde. Die neue Lösung mit Ammoniak-Alaun zeigte indessen nicht die gewöhnliche dunkelviolette Färbung, auch nach mehreren Tagen nicht, trotzdem sich alles gelöst hatte, und die Tinktionen waren selbst nach 1—2stündiger Dauer allzu schwach, fast nicht sichtbar und daher unbrauchbar. Schon wollte ich einen anderen Kernfarbstoff zubereiten, als ich zu guter Letzt an ein gelindes Erwärmen der Alaunlösung dachte. Der warme Erlenmayerkolben blieb über Nacht stehen; am folgenden Tage hatte ich eine schöne, dunkle, violette Lösung und erzielte in 2—5 Minuten die schönsten und haltbaren Kernfärbungen.

Hämalaun nach R. Krause[2]).

1. Lösung: 50 g Alaun in 1 l heißem Wasser, Filtrierung nach Erkalten;
2. Lösung: 1 g Hämateïn durch vorsichtiges Erwärmen in 50 cm³ 95%igen Alkohols[3]);

Mischung beider Lösungen, Filtrierung vor Gebrauch.

Resultat: sofort, in wenigen Sekunden, tiefblaue Färbung; Auswaschen in Leitungswasser.

Differenzierung der Überfärbung in angesäuertem[4]) Wasser.

Resultat: blauer Farbton wird rot,
überschüssiger Farbstoff wird ausgezogen;
Auswaschen in Leitungswasser.

Endresultat: tiefblaue Färbung des Schnittes.

Anmerkung. Wohl wirkt Hämalaun nach Krause schneller als Hämalaun nach Mayer, dessenungeachtet gebe ich diesem (Mayerschen) den Vorzug, aus zwei Gründen:

---

[1]) Viele empfehlen nach der Kernfärbung in Hämalaun ein Abspülen in 2%iger Alaunlösung; ich halte es für überflüssig.

[2]) l. c., (S. 66/7); siehe Note 2, S. 15 d. P.

[3]) Besser nur die halben Mengen!

[4]) 50 cm³ Aqua distillata + 2 Tropfen Salzsäure.

1. verliert man mit der Differenzierung etc. gewöhnlich so viel Zeit als mit der länger dauernden Tinktion;

2. kann man beim langsameren Einwirken die Stärke der Kernfärbung eher schnell unter dem Mikroskop nachprüfen, was besonders für Anfänger wichtig ist; zudem hat man neben oder gleichzeitig mit dem Färben noch andere Arbeiten zu verrichten und wird nicht selten den Blick auf die Uhr versäumen, was bei langsamer Tinktion weniger zu bedeuten hat.

Hämatoxylin — Ehrlich (Ehrlichs Alaunhämatoxylin).

1 g Hämatoxylin
50 cm³ Alk. abs.
50 „ Glyzerin
50 „ Aq. dist.
5 „ Eisessig
Alaun im Überschuß (ca. 10 g), es lösen sich aber nicht 2 g,

} in offener Flasche lösen lassen; Farbe dunkelrot.

Nach P. Mayer gibt diese Lösung von allen älteren Gemischen die schärfste Kernfärbung und soll Stücke gut durchfärben, ohne sie zu überfärben. Ich selbst probierte nur wenige Schnittfärbungen und ziehe sein Hämalaun vor.

Ciaccios Hämatoxylinmischungen.

1907 machte Carmelo Ciaccio [1]) auf zwei Hämatoxylinlösungen aufmerksam, nämlich auf eine „ematossilina vanadica“ und eine „ematossilina jodica“. Die Vanadiumverbindungen haben meines Wissens bis jetzt in der Mikrotechnik bloß eine sehr beschränkte Verwendung gefunden; wenigstens ist in den vielen von mir gelesenen Publikationen noch nie davon die Rede gewesen; die jodhaltigen Verbindungen dagegen sind zahlreich und werden in der mikroskopischen Technik häufig gebraucht, doch habe ich die von Ciaccio vorgeschlagene „ematossilina jodica“ noch nie empfohlen oder abgelehnt gefunden. Ich möchte darum nicht verfehlen, die zwei „tinte di ematossilina“ hier etwas zu besprechen, umsomehr, als die Literatur weniger zugänglich, in Basel wenigstens nicht erhältlich ist, und der „Monitore“ zu den in Italien bekanntesten Zeitschriften gehört [2]).

1. Hämatoxylinvanadium. Während nach den technischen Handbüchern die Vanadiumverbindungen mit Hämatoxylin blau gefärbte Lacke bilden, spricht Ciaccio von einer „lacca nera“. Er unterscheidet zwischen einem raschen und einem langsamen Prozeß.

a) Rascher Prozeß. Anwendung „come per l' ematossilina al ferro“. Die Schnitte kommen
- α) 6—24 Stunden lang in eine 10%ige Vanadiumchlorürlösung, werden
- β) reichlich in Wasser gewaschen, kommen
- γ) 24 Stunden lang in eine wässerig-alkoholische Hämatoxylinlösung, werden
- δ) reichlich in Wasser gewaschen, werden
- ε) in einer 1%—2%igen Eisenalaunlösung differenziert.

---

[1]) Ciaccio C., Sopra alcune tinte di ematossilina. Nota di tecnica microscopica. Monit. zool. ital., Vol. 18, anno 18, 1907, p. 46/7.

[2]) Warum Ciaccio (auch in seiner Publikation über die Eosinfarbmischung, s. S. 38/9 d. P.) und andere Autoren im Monit. zool. ital. immer schreiben: „È vietata la riproduzione“ kann ich nicht recht verstehen. Wer etwas Brauchbares gefunden oder eine Entdeckung gemacht hat, sollte Freude haben, wenn er anderen (mit der Veröffentlichung bewährter Methoden z. B.) einen Dienst erweisen kann, und sich glücklich schätzen, die Wissenschaft einen winzigen Schritt vorwärts gebracht zu haben!

b) Langsamer Prozeß. Erst vor Gebrauch werden

4—5 Teile einer 5%igen Vanadiumchlorürlösung und 1 Teil der Hämatoxylinlösung nach Heidenhain } gemischt, geschüttelt und filtriert.

Die Schnitte kommen 1—24 Stunden in diese Mischung und werden nachher lange in Wasser gewaschen, dann Differenzierung in 1%iger Eisenalaunlösung.

Die zweite Methode ist vorzuziehen „per la maggiore finezza e regolarità della tinta non solo, ma anche per il risparmio di tempo".

Resultate: „quasi simili a quelli ottenuti coll'ematossilina ferrica, ma con maggiore finezza e regolarità", nämlich „si colorano in nero: i nuclei, i granuli di secrezione, l'ergastoplasma, i centrosomi".

Was zu Gunsten dieser Methode, die ich wegen Zeitmangels, und weil ich in ihrer Anwendung keinen Vorteil erblickte, nicht selber probieren konnte und, wie gesagt, nur mit Rücksicht auf die Literatur hier erwähne, sprechen würde, ist der Umstand, daß die Färbungen nach Ciaccio von der Fixierungsweise unabhängig sind, doch erhalte man die besten Resultate mit Material aus der Bouin schen und Hermann schen Flüssigkeit und aus Sublimat. Dem widersprechen nun die Angaben M. Heidenhains [1]); denn mit Hämatoxylinvanadium könne man „mit Vorteil nur feine Schnitte von in Sublimat fixierten Stücken tingieren" und es „sollen sich bei diesem starke Metachromasien zeigen".

Zubereitung nach M. Heidenhain: 2 Teile = 60 cm³ einer 0,5%igen wässerigen Lösung von Hämatox. puriss. werden mit 1 Teil = 30 cm³ einer 0,25%igen Lösung von Ammonium vanadinicum bei Zimmertemperatur zusammengegossen (ja nicht erhitzt!); die schöne blaue Lösung wird am 3.—4. Tage, manchmal sogar erst am 5.—10., brauchbar, hat „aber schon nach 8—10 Tagen ihre guten Eigenschaften gänzlich eingebüßt". Obwohl die Färbungsresultate, besonders die der Schleimspeicheldrüsen und des Zellplasmas, sehr schön sind, und sich die Färbung „über Jahre hinaus konstant" erhält, dürfte sie „nur von geübten Händen mit Vorteil benutzt werden". Aus allen diesen Gründen möchte ich sie also nicht empfehlen, nicht zuletzt deshalb, weil mir ihre Anwendung trotz Ciaccios Meinung wirklich keinen „risparmio di tempo" verspricht.

2. Jodhämateïn. Im zweiten Satz sagt Ciaccio folgendes: „Di colori a base di emateina oggi (1907) noi possediamo: l'emallume di Mayer, l'emocalcio e l'emateina IA di Apathy" [2]), während die Encyklopädie 1903 bereits viele Mischungen und Lösungen aufzählt (S. 510 ff.). Ciaccio ersetzt nun für sein Jodhämateïngemisch in Apathys Hämateïnlösung die Essigsäure durch Jodtinktur. Zur Orientierung sei aber zunächst Apathys Rezept genannt:

1 Teil einer Hämateïntinktur [3])
1 „ Glyzerin
1 „ einer starken Alaunlösung [4]) } Apathy verwendet sein Gemisch zum Färben der nervösen Primitivfibrillen, zum Schnitt- und Durchfärben; es hält sich Jahre lang.

[1]) Encyklopädie, 1. Aufl., 1903, Bd. I, S. 518 und 509.

[2]) Wobei besonders hervorzuheben ist, daß dieses Gemisch nicht direkt aus Hämateïn, sondern aus Hämatoxylin hergestellt wird, was Ciaccio jedoch nicht sagt; und deshalb sollte man das Gemisch Hämatoxylinlösung IA nach Apathy nennen.

[3]) = 1%ige Lösung von Hämatoxylin in 70%igem Alkohol bei Zimmertemperatur und nicht ganz voller Flasche; sie hat 6—8 Wochen stehen zu bleiben und enthält darum schon ziemlich viel Hämateïn. (Das Hämateïn entsteht durch „vorsichtige" Oxydation aus dem Hämatoxylin; Näheres von Encyklopädie, S. 510.)

[4]) = 2% Alaun + 3% Eisessig + 0,1% Salizylsäure in Aqua distillata.

Ciaccios Lösung:

10 g Alaun werden in
100 „ Aq. dist. gelöst, dann
100 „ Glyzerin,
10 „ frische Jodtinktur und
100 „ einer Hämateïnlösung zugesetzt, die aus
2 dg Hämat. pur.
10 g Alk. abs. und } besteht.
100 „ Aq. dist.

Ciaccio empfiehlt folgende Anwendung:

a) Färbungsdauer wenige Minuten,
b) reichliches Waschen in fließendem Wasser,
c) „ „ destilliertem „

Resultat nach Ciaccio: „La tinta ottenuta è di una delicatezza estrema, quasi simile a quella data dai colori di anilina e non da quasi mai ipercolorazione."

Ich möchte dazu nur bemerken, daß Apathys Gemisch nicht nur Kerne färbt, und ich für Kernfärbungen, wie schon erwähnt, am liebsten Mayers Hämalaun benutze. Von Apathys Farbgemisch besaß ich im Juni 1918 einige Kubikzentimeter (Herr Dr. Krüger, damals in Basel, jetzt Privatdozent in Bonn, war so freundlich, mir das kleine Quantum zu überlassen) und färbte damit wenige Schnitte, erzielte jedoch keine schönen und konstanten Tinktionen. Ob die Mischung alt oder verunreinigt war, kann ich nicht sagen. Selbst hergestellt habe ich die Mischung nie; und in der Anwendung des Jodhämateïns nach Ciaccio erblicke ich auch keinen „risparmio di tempo". Jedenfalls machte mich seine Bemerkung: „Il colore così ottenuto si può adoperare anche subito[1]) e si conserva inalterato per molto tempo" stutzig: sollen nicht alle alkoholischen Hämatoxylinlösungen ausreifen, wie man sagt, d. h. das Hämatoxylin zu Hämateïn oxydieren?[2]) Seine Jodhämateïnlösung enthält, weil 100 g einer alkoholischen Hämateïnlösung zugesetzt werden, doch Alkohol. Darum ist ein Zweifel, ob sich die Farbmischung „subito" verwenden lasse, am Platze[3]).

Mucikarmin nach P. Mayer[4]).

(Schleimfärbung, vorher Kernfärbung mit Hämalaun.)

Stammlösung!

Karmin	1 g	2 Minuten erhitzen
Chloraluminium	½ „	bis ganz dunkel,
Aqua distillata	2 cm³	dann
50%igen Alkohol	100 „	allmählich zusetzen.
Filtrierung nach 24 Stunden.		

Vor Gebrauch Verdünnung der Stammlösung mit aqua distillata auf $^1/_{10}$. Dauer der Färbung zwei bis mehrere Stunden.

Das Mucikarmin ist eines der nützlichsten Färbungsmittel und würde, da es sehr elektiv färbt, wohl häufiger angewendet, wenn nicht die Tinktion leider sehr schwach wäre.

P. Masson[5]) empfahl 1910 eine etwas komplizierte Methode. In der Einleitung seines Aufsatzes heißt es unter anderem: „On emploie

[1]) Vom Verf. d. P. gesperrt.

[2]) Siehe auch Note 2, S. 33, über Apathys Gemisch!

[3]) Vergl. Anhang Nr. 10, S. 76 d. P.

[4]) Lee-Mayer, S. 403.

[5]) Masson P., Une manière d'employer le muci-carmin. Bull. et Mém. de la Soc. anat. de Paris, 85. Jahrg., 6. Ser., T. XII, 1910, S. 904/5.

ordinairement comme colorant de fond, l'aurantia[1]) dont la teinte jaune vif se mélange au rose du tissu conjonctif et améliore l'effet produit. Néanmoins les préparations obtenues par cette méthode, suffisantes pour un oeil exercé n'ont pas toujours une valeur démonstrative parfaite quand le mucus est peu abondant dans les cellules. De plus les procédés actuels de photographie en couleurs donnent des résultats d'autant meilleurs que les teintes des tissus tranchent davantage les unes sur les autres." Weil seine Technik praktisches Interesse verdient und sie ihm und mir „des résultats excellents" gegeben hat, möchte ich sie hier kurz besprechen, umsomehr als sie wenig bekannt zu sein scheint.

1. Fixation im Bouinschen Gemisch[2]).

2. Kernfärbung mit Hämatoxylin-Eisen nach Weigert[3]).

Dauer der Färbung einige Minuten, Differenzierung in Alkohol mit H Cl bis zur vollständigen Protoplasmaentfärbung. Auswaschen.

Anmerkung. Auch beim genauen Beobachten und Innehalten der Stärke der Eisenlösung (10% Fe in Liq. ferri sesquichlorati) und der Säure (25%ige H Cl) färben sich die Kerne nicht besser als mit Hämalaun. Ich gebe darum diesem unbedingt den Vorzug. P. Mayer spricht von ähnlichen Erfahrungen[4]) und weist außerdem noch auf die geringe, nur wenige Stunden dauernde Haltbarkeit des Farblösungsgemisches hin. Doch darf ich nicht unterlassen, beizufügen, daß Masson diese spezielle Technik „dans l'étude du cas de linite cancéreuse" angewendet hat, und daß „cette méthode est particulièrement adaptée aux cancers à cellules muqueuses"; hat sie ihm doch erlaubt, „d'identifier d'une manière absolue des cellules cancéreuses isolées, arrêtées dans les sinus corticaux d'un ganglion lymphatique"[5]). Ob nun in diesem Fall etwa nur eine Kernfärbung mit Hämatoxylin-Eisen nach Weigert zulässig respektive von gewünschter Wirkung ist, vermag ich nicht zu sagen. Masson selber schweigt sich über diesen wichtigen Punkt vollständig aus, weil er vermutlich mit anderem Material keine Versuche gemacht hat; zum Schluß bemerkt er nur: „Il serait superflu d'insister sur ce résultat dont l'intérêt pratique m'a paru légitimer la publication de ce procédé technique, minutieux peut-être, mais d'un emploi facile et sûr"[5]).

3. Aurantiafärbung, 2 Stunden, in kaltem Gemisch aus:
Aurantia (Grübler) 1 g
Aqua distillata 100 „ } auswaschen.

4. Mucikarminfärbung, 2 Stunden, kalt oder besser bei 38°—40°:
Mucikarmin (Grübler) 1 g
Aqua distillata 100 „ } abspülen.

5. Indigokarminfärbung, 30 Sekunden, in
Indigokarmin[6]) trocken 0,1 g
gesättigter, wässeriger Pikrinsäurelösung 100 „

*[1]) Aurantia, ein dem Orange G ähnlich tingierender Farbstoff und gleich der Pikrinsäure in Benzol löslich. Das Salz ist von Dr. G. Grübler & Co. in Leipzig zu beziehen.

[2]) Siehe S. 26 d. P.; es kann nur das Fixierungsgemisch II (oder III) gemeint sein.

*[3]) Gleiche Raumteile von 1%iger Hämatoxylinlösung in 96%igem Alkohol
+ Gemisch aus { 4 cm³ Liq. ferri sesquichlorati, 1 „ 25%ige HCl, 95 „ Aqua distillata.

[4]) Lee-Mayer, S. 170.

[5]) l. c.; S. 905.

*[6]) Oder Indigkarmin, ein tiefblaues Pulver, das im Alkohol wenig oder gar nicht, in Wasser aber ziemlich leicht löslich ist. In 0,25%iger Lösung ist es ein trefflicher Plasmafarbstoff. Die wässerige Lösung ist nur wenige Monate haltbar. (R. Krause, l. c., S. 68; Lee-Mayer, l. c., S. 210).

6. Auswaschen, 2 Minuten, in

{ Acid. acet. crist. 2 Tropfen
{ Aqua distillata 50 cm³

7. Differenzierung in 95%igem Alkohol, bis das Bindegewebe blau (grünlich) erscheint.

8. Absoluter Alkohol, Xylol etc. — Die Schnitte sind 12—24 Stunden in Xylol zu lassen. „Le temps est très important. L'acide picrique et l'aurantia sont en effet solubles dans le xylol et les essences. Le bain prolongé dans le xylol a pour effet d'enlever des coupes tout l'excès de matières colorantes qui, diffusant dans le braume, viendrait altérer les préparations dans la suite". (S. 905.)

Resultat: Epithelzellen reingelb, gelbbraun oder gelbgrünlich; Muskelfibrillen lebhaft gelb; Nervengewebe gelb-schwachgrün; Bindegewebe reinblau; Kerne schwarz; Schleim lebhaft karminrot.

Orange G.

Einer der besten Plasmafarbstoffe; vorher Kernfärbung mit Hämalaun, Eisenhämatoxylin etc.

a) ½%ige wässerige Lösung; Schnittfärbung mindestens 6 Stunden; Tinktion aber nicht haltbar.

b) 1%ige wässerige Lösung; Färbung manchmal schon nach wenigen Minuten. Auswaschen in 70%igem Alkohol. Die wässerige Lösung ist sehr haltbar.

Färbemethode nach Squire[1]).

1. Kernfärbung mit Hämalaun.
2. Tinktion in der Lösung von:

{ Säurefuchsin ½ g
{ Orange G 3 „
{ 91%igem Alkohol 30 cm³
{ Aqua distillata 120 „

Dauer der Färbung (6—)24 Stunden; nicht sehr konstant bei schwacher Tinktion.

Säurefuchsin

ist in vielen wichtigen Farbgemischen enthalten und ein sehr guter Plasmafarbstoff; vorher Kernfärbung mit Hämalaun oder Methylgrün. Lee-Mayer[2]) empfehlen eine wässerige Lösung 1:500, die „sich bei Zusatz von etwas Formol Jahre lang" halte, aber meinen Erfahrungen zufolge undeutlich (schwach) und manchmal nicht konstant färbt. Nach Kernfärbungen verwende ich daher immer eine 0,05—0,1%ige wässerige Lösung und korrigiere Überfärbungen in Leitungswasser.

Ehrlichs Triacid

(nach P. Mayers einfacher Vorschrift).

Orange 2 g
Säurefuchsin 3 „ } Lösung in

{ Aqua distillata 45 cm³
{ Glyzerin 10 „
{ Alkohol 95%igen 25 „ , dann
Methylgrün 1 g.

[1]) Squire P. W., 1892, Methods and Formulae used in the Preparation of Animal and Vegetable Tissues for Microscopical Examination including the Staining of Bacteria. London. S. 37 und 42.

[2]) l. c. S. 196.

Dauer der Färbung 6—18 Stunden, je nach Objektgröße; bei Überfärbung in absolutem Alkohol auswaschen.

(Aufbewahrung: Zusatz einer kleinen Spur Eisessig.)

Nach meinen Erfahrungen ist dieses Gemisch sofort brauchbar und hält sich lange; auch färbt es ebenso gut und konstant als das echt Ehrlichsche Farbengemisch[1]). Resultate ähnlich wie bei der Biondilösung; doch gebe ich dieser, was feine Nuancierung und deutliches Hervorheben der verschiedenen Elemente anbetrifft, unbedingt den Vorzug.

Eosin.

Plasmafarbstoff, hauptsächlich nach Hämalaun- und Hämatoxylinfärbung benutzt, kommt als rotes und gelbliches, im Wasser leicht lösliches Pulver in den Handel. Dem gelblichen ist der Vorzug zu geben.

Lösung (nach R. Krause): Man bereitet vom gelblichen Pulver eine konzentrierte wässerige Lösung und verdünnt mit dem 10—20fachen Volumen Wasser. Auswaschen in 70%igem Alkohol.

Eigene Erfahrung: gelbliches Eosinpulver in 65%igem Alkohol gelöst, ziemlich dünne Lösung, Dauer der Färbung 12—24 Stunden [siehe auch folgende ausprobierte Anwendungsweise, namentlich die Eosinlösung in 95%igem Alkohol!], dann

schnelles „Auswaschen" in 95%igem Alkohol,
„ Überführen „ absoluten „
„ „ „ Xylol I und II; Balsam.

Hämalaun-Eosinfärbung.

Schnitte kommen auf	5	Minuten	in Xylol	I,
	2	„	„ „	II, } Überführung
	5	„	„ Alk. abs.,	} rasch!
	3	„	„ „	95%igen,
	3	„	„ „	80% „
	3	„	„ „	65% „
	3	„	„ „	Aqu. dist.,
	7—30	„	„ „	Hämalaun[2]),
	[½	„	„	2%ige Alaunlösung][3]),
	½	„	„	Aqua distillata,
	30	„	„	fließendes Wasser,
20—30 Minuten, ja	2—24	Stunden	„	Eosin in 95%igem Alk.,
	¼	Minuten	„	95%igen Alkohol,
Überführung	¼—10	„	„	abs. Alk. jenach Überfärbung,
rasch!	3	„	„	Xylol I,
	3	„	„	„ II,
	einschließen		„	Kanadabalsam.

[1]) das ich im gebrauchsfertigen Zustand von der Firma Dr. G. Grübler & Co. in Leipzig bezogen, nachdem ich es zweimal selbst hergestellt hatte. Die ersten Resultate waren durchaus ungenügend.

[2]) Kernfärbung ist schnell unter dem Mikroskop nachzusehen.

[3]) Vergl. Note 1, S. 31 d. P.

Dreifarbengemisch nach Ciaccio[1]): Eosin, Orange G, Toluidinblau.

0,05—0,1 g Eosin[2])
0,1 —0,2 „ Orange G
1,0 „ Toluidinblau
} werden mit einigen Tropfen neutralen Glyzerins in einem Glasmörser pulverisiert; dann werden nach und nach, aber die Mischung immer schüttelnd, zugesetzt 30 cm³ Alkohol[3]) + 50 cm³ neutralen Glyzerins.

Aufbewahrung in Flasche „a tappo smerigliato"; vor Gebrauch mit einigen Tropfen Aqua dist. zu verdünnen.

Fixation: Formol, Alkohol[4]), Sublimat; „risultati ottimi si ottengono a preferenza per gli organi emopoietici dopo fissazione in liquido di Dominici (jodo-cloruro di mercurio formolizzato)"[5]).

Anwendung nach Ciaccio: Schnitte kommen
a) auf unbestimmte Zeit aus Aqua dist. in die Farblösung,
b) werden schnell in Aqua dist. gespült,
c) kommen auf wenige Minuten in 90%igen Alkohol,
d) abs. Alkohol, Xylol, Balsam.

Resultate: „Nel sistema nervoso i granuli di Nissl in bleu-violetto, in rosso gli elimenti nevroglici.

„Negli organi glandolari si colorano bene i granuli di secrezione.

„Nell' intestino si ha una colorazione molto elegante dei granuli di Paneth, dei granuli delle cellule entero-cromaffini, delle cellule mucose, dei granuli dei leucociti di Heidenhain, delle plasmazellen e mastzellen.

„Negli organi emopoietici si colorano benissimo tutti i granuli dei leucociti: i neutrofili in rosso, in rosso aranciato gli eosinofili, in violetto i granuli delle mastzellen; le emazie in orange, il protoplasma delle Plasmazellen in bleu-violetto.

„Nei tessuti patologici si colora in rosa il connettivo, in rosso vivo la sostanza jalina, in violaceo la sostanza amiloide: si colorano bene anche in generale i microrganismi, che non hanno bisogno di colorazione speciali".

„Dopo fissazione in liquido di Dominici formalizzato" empfiehlt Ciaccio „per gli organi emopoietici e per l' intestino" speziell folgenden Prozeß:

a) 8—10 Tropfen der Farblösung in 15—20 cm³ Aqua dist. „gelöst",
b) Schnitte verweilen 12 Stunden darin,
c) Entwässerung in absolutem Alkohol, „si può prolungare anche per molto tempo e cioè fino a quando le sezioni hanno acquistato una tinta rosea-violetta".

Ich zweifle nicht an der „colorazione molto elegante" des Dreifarbengemisches nach Ciaccio, da Gemenge von Toluidinblaulösung (die in ihren Eigenschaften der Thioninlösung[6]) —

[1]) Ciaccio C., 1907, Colorazione dei tessuti con una miscela colorante di eosina, orange, bleu di toluidina. Monit. zool. ital., Vol. 18, Anno 18, p. 277/8. Siehe auch Note 2, S. 32 d. P.

[2]) Ob gelbes oder rotes Eosin, gibt Ciaccio nicht an. Siehe unter Eosin, S. 37 d. P.

[3]) Jedenfalls 65% — 75%igen. Vergl. obige Note!

[4]) Alkohol kann ich aus eigener Erfahrung absolut nicht als Fixierungsmittel empfehlen, die Objekte schrumpfen in den allermeisten Fällen zu stark. Wohl empfiehlt man ihn in der Regel für Anfänger; aber wenn die mikroskopischen Bilder ungenau und unsicher sind oder die Präparate ganz mißlingen, so ist damit gerade dem lernbegierigen Anfänger durchaus nicht gedient und ihm daher von dieser Fixationsart gänzlich abzuraten.

[5]) Darüber habe ich bis jetzt in der mir zugänglich gewesenen Literatur nichts gefunden.

[6]) Siehe Seite 43 d. P.

außerordentlich gleicht und wie diese oft stark metachromatisch färbt) mit Erythrosinlösung, ferner mit Säurefuchsin- und Eosinlösung etc. schon lange bekannt sind und nach den verschiedenen Angaben der Forscher befriedigende bis sehr gute Resultate ergeben. Sodann wird das Toluidinblau zur Färbung von Nervenzellen und des Schleims verwendet. Um so lieber hätte ich das Farbgemisch selber probiert, wollte mich jedoch gleichzeitig über Dominicis Fixationsart orientieren und darüber berichten. Leider fehlen alle bezüglichen Angaben.

Über weitere Färbungsmethoden Ciaccios siehe Anhang Nr. 10, S. 76 d. P.

Biondilösung

(nach R. Krauses Vorschrift).

Methylgrün NMP[1]) 3,4 g
Säurefuchsin SMP 4,2 „
Orange GMP 3,0 „
} aufs sorgfältigste im Porzellanmörser zerreiben, dann Lösung in
Aqua distillata 100 cm³,

2—3 Tage öfters durchschütteln, gut verkorkt auf Paraffinofen oder Heizkörper stehen lassen; Ansäuerung dieser Stammlösung mit einer kleinen Spur Eisessig und Verdünnung mit Aqua dist. im Verhältnis 5:45 (=1:9) oder auch 1:10.

Anwendung:

a) für Paraffinschnitte nur bei Objekten aus Sublimat oder Sublimatgemischen;

b) für Zelloidinschnitte bei Objekten aus Formalin, Sublimat, Chromosmiumessigsäure, doch muß das Zelloidin vor der Färbung aus den Schnitten entfernt werden.

Dauer der Färbung 1—24 Stunden,
Abspülung in 70%igem Alkohol zirka zwei Minuten,
„ absolutem Alkohol zirka eine halbe Minute,
„ Xylol und Einschließen in Kanadabalsam.

R. Heidenhain[2]) empfahl 1888 „das Ehrlich-Biondische Dreifarbgemisch“ zum Studium des „allmählichen Zerfalles des Leibes wie des Kernes gefressener Leukocyten“. (Phagocyten des Meerschweinchendarmes.)

Anmerkung. Die von mir genau nach Vorschrift und aus den von der „Agfa“ bezogenen Farbstoffen selbst hergestellte Lösung ergab keine guten Resultate, das heißt, ich bekam die verschiedenen Farben nie deutlich heraus. Auch eine zweite Lösung brachte noch nicht die richtige Abhebung der verschiedenen Elemente voneinander. Nun versuchte ich es mit einem Farbengemisch aus gewöhnlichem Methylgrün, Säurefuchsin und Orange, von denen ich annehmen konnte, daß sie chemisch rein (und säurefrei) waren; aber wieder mit dem negativen, das heißt unbefriedigenden Erfolg. Erst die von der Firma Dr. G. Grübler & Co. bezogene fertige Lösung ergab die gewünschten Bilder.

[1]) Die Farbstoffe sind von der A.-G. für Anilinfabrikation in Berlin zu beziehen.

[2]) Heidenhain R., Beiträge zur Histologie und Physiologie der Dünndarmschleimhaut. Suppl. z. 43. Bd. d. Arch. f. d. ges. Physiol.

Resultat: Kernchromatin und Schleim blaugrün; Nucleolen und Kernsaft, Zellprotoplasma, elastisches Gewebe, kontraktile Substanzen rot; Mastzellengranula blauviolett; Hämoglobin der roten Blutkörperchen orange.

Eine dritte selber hergestellte Lösung aus den von der „Agfa" bezogenen Farbstoffen[1]) ergab endlich die gewünschten schönen Bilder, nachdem ich noch eine winzige Spur Methylgrün zugesetzt hatte. Der Grund der ersten Mißerfolge ist darin zu suchen, daß beim Zerreiben der Farbstoffe im Porzellanmörser etwas Methylgrün am Boden des Mörsers und am Kolben haften geblieben war und ich vergessen hatte, die Instrumente aus- respektive abzuspülen[2]). Auch hatte ich die Farblösung die beiden ersten Male filtriert, was nicht geschehen darf, weil sonst zu viel Säure verloren geht. Ferner sind Erlenmayerkolben zum Zubereiten und Aufbewahren zu verwenden, da die Lösung sonst Alkali aus dem gewöhnlichen Glas aufnimmt.

Safranin.

Es bildet für chromiertes und osmiertes Material ein sehr wichtiges Tinktionsmittel, färbt feurig, dauerhaft und elektiv. Da im Handel nach Qualität und Löslichkeit in Alkohol oder Wasser verschiedene Marken vorkommen, habe ich zuerst das bekannte gute Safranin der Firma Dr. G. Grübler & Co. in Leipzig bezogen und der wässerigen Lösung stets im Verhältnis 2:1 absoluten Alkohol, später 91%igen, und zugleich viel destilliertes Wasser zugesetzt, später aber die schon gebrauchsfertige Lösung bezogen.

Safranin färbt Material aus Sublimat schlecht. Wer sublimierte Objekte doch einigermaßen mit Safranin färben möchte, soll nach der Kernfärbung mit Hämalaun und der Rotfärbung mit Safranin noch mit Orange nachfärben; aber diese Färbung ist leider nicht haltbar und überhaupt nicht zu empfehlen.

Material aus Flemmingscher Flüssigkeit oder aus Kultschitzkys Gemisch läßt sich dagegen sehr gut und konstant mit Safranin färben, die Schnitte müssen jedoch mindestens 24 Stunden, besser noch 2—3 Tage, in der Lösung verweilen. Dann wird die Safraninfärbung, selbst bei langem Auswaschen in starkem Alkohol, nicht verschwinden. Wohl zu beachten ist aber, daß nicht nur das Mucin, sondern auch andere Bildungen, zum Beispiel die elastischen Fasern, konstant und elektiv gefärbt werden[3]).

R. Krause empfiehlt eine konzentrierte Lösung in Anilinwasser[4]), worin die Schnitte mindestens 30 Minuten lang gefärbt werden, und eine Differenzierung in 95%igem Alkohol, dem man eventuell winzige Spuren Salzsäure zusetzt, das heißt auf 100 cm³ zirka 4 Tropfen einer 1%igen Lösung.

---

[1]) Nämlich laut Faktur

Methylgrün N.	pulv. M. P.
Säurefuchsin	S. M. P.
Orange	G. crist. M. P.

[2]) Nach dem Zerreiben im Mörser mit dem zur Lösung notwendigen destillierten Wasser.

[3]) Vergl. Fußnoten 1 und 2, S. 25 d. P.

[4]) Herstellung: Schüttle eine kleine Menge Anilin mit Aqua dist. tüchtig durch und lasse die trübe Flüssigkeit durch ein angefeuchtetes Filter laufen.

Da die meisten Safranfarbstoffe auch das Zellprotoplasma färben, allerdings viel schwächer, wies Masson[1]) auf die Notwendigkeit hin, Safranin in Verbindung mit einem blauen Kernfarbstoff und Eosin anzuwenden. Safranin hat dann keine Affinität mit den Bindegewebsfasern, und wir erhalten eine Dreifachfärbung von schönster Wirkung.

Hier die von Masson ausprobierte Methode; er verwendet immer eine wässerige Safranlösung.

1. Zubereitung der Lösung.

1 g Safran in 100 cm³ Leitungswasser } eine halbe Stunde sieden, nachher filtrieren.

Die Lösung trübt sich nach einigen Tagen, behält aber ihre Eigenschaften 2—3 Wochen lang bei. Masson empfiehlt immer das Bouinsche Fixierungsgemisch[2]) und zieht es der Zenkerschen Flüssigkeit sowohl als auch der Formol- und Sublimatfixierung, die auch gute Resultate geben, vor.

2. Schnittfärbung in Hämalaun (nach Mayer). Zeigt das Bindegewebe nur die geringste violette Färbung, so ist in

Alkohol von 90% 100 cm³ + HCl 5 Tropfen } zu differenzieren und in Leitungswasser auszuwaschen.

3. Blaufärbung in 1%igem Lithiumkarbonat, tüchtiges Auswaschen, um jede Spur des alkalischen Reagens, das die Eosinfärbung verhindern würde, auszutilgen.

4. Eosinfärbung, 10 Minuten lang, in

Eosin[3]) (Grübler) 1 g, Leitungswasser 100 cm³ } nachher tüchtiges Auswaschen;

oder Eosinfärbung 2 Stunden und mehr, aber in

Eosin (Grübler) 1 g, Leitungswasser 100 cm³ } längeres Auswaschen.

5. Safranfärbung durch Aufgießen der Lösung auf die Objektträger. Dauer der Färbung 5—10 Minuten, schnelles Abspülen in Wasser; abs. Alkohol, Xylol, Kanadabalsam.

Resultate: Kerne blau, Protoplasma entweder hellrot, lachsrot oder rotgelb mit sehr feinen Differenzierungen; Nervenfasern, elastische und Muskelfasern lebhaft hellrot; eosinophile Körner intensiv gefärbt; Bindegewebsfasern, Knochen- und Knorpelgewebe glänzend goldgelb.

Die Präparate sind sehr schön und demonstrativ und halten sich vollkommen, wenn man sie nicht konstant dem Sonnenlicht aussetzt. Leider ist die Methode etwas kompliziert; deshalb ziehe ich, trotzdem sie ausgezeichnete Resultate ergibt, die Technik nach Kultschitzky[4]) oder Krause[5]) vor, insoferne man nicht auf das Mitfärben der elastischen Fasern schaut und nicht absolut eine saubere Dreifachfärbung will.

---

[1]) Masson P., Le Safran en technique histologique. C. R. Soc. de Biol. 63 [LXX] 1911, I, p. 573/4.

[2]) Siehe unter Fixierungsgemischen die drei von Bouin empfohlenen Flüssigkeiten, S. 26 ff. d. P. — Da Masson aber nicht angibt, welches Gemisch von den dreien in der Literatur zu verwenden sei, habe ich alle 3 Flüssigkeiten probiert und mit der zweiten (15 Teile gesättigter Pikrinsäurelösung + 5 Teile Formol + 1 Teil Eisessig) die besten Präparate erhalten. Darum glaube ich, annehmen zu dürfen, daß, wenn die Forscher von der Bouinschen Fixationsflüssigkeit reden, immer unser Bouin II gemeint ist. S. 26 d. P.

[3]) Eosin w. gelblich!

[4]) Siehe oben S. 25 und S. 40 d. P.

[5]) „ „ S. 40 d. P.

Kresylviolett.

Das im Handel vorkommende blauviolette Pulver ist im Wasser schwer, im Alkohol leicht löslich.

Eigene Versuche: Die konzentrierte wässerige Lösung wird mit dem zehnfachen Volumen destillierten Wassers verdünnt. Dauer der Färbung 15—35 Minuten; eignet sich am besten für Material nach Formalinfixation, auch noch nach Sublimat, weniger für anders fixiertes Material. Nach der Färbung Abspülung in Wasser.

Resultat: Zellprotoplasma und interstitielle Körner der Muskelfasern blau, Kernchromatin rotviolett, Schleim rot bis tiefrot, kollagenes Bindegewebe lichtrot, Mastzellenkörner tiefrot, Hämoglobin der roten Blutkörperchen reingelb.

Die außerordentlich feine, auf seiner ausgesprochenen Metachromasie beruhende Nuancierung dieses Farbstoffes wird von keinem anderen Farbstoff übertroffen. Bei jedem neuen Material sollte man wieder Versuche über Dauer und Stärke der Färbung und Auswaschbarkeit des Farbstoffes anstellen, wie bei keiner anderen Lösung, da die Farbe, besonders aus selbsthergestellten Lösungen (wenigstens meinen Erfahrungen zufolge), sehr leicht ausgezogen wird. Es empfiehlt sich, die wirklich gute, gebrauchsfertige Farblösung von der Firma Dr. G. Grübler & Co. in Leipzig zu beziehen.

Modifikation: Bei Zusatz von nur 8 Volumina destillierten Wassers und 2 Volumina 65%igen Alkohols zur Grüblerschen Lösung und Auswaschen in 65%igem Alkohol erzielte ich die nämlichen Resultate; die Farbe blieb konstant[1]).

R. Krause empfiehlt Einschließen in Lävulose[2]), weil nach der Färbung kein Alkohol gebraucht wird[3]); doch muß zum Schluß, nach dem Aufenthalt des Objektträgers im Wärmeschrank, das Deckglas mit Kitt[4]) umrandet werden. Ich erblicke in der Anwendung von Lävulose keinen Vorteil, sondern halte dafür, daß Kanadabalsam die Farben viel besser konserviert als Lävulose; außerdem ist diese jetzt sehr teuer.

Gentianaviolett.

Wir bereiten eine Anilinwasserlösung, die die Schnittpräparate in 8—16 Minuten färbt, differenzieren im 95%igen Alkohol und, wenn nötig, mittels des Gramschen Differenzierungsverfahrens, indem wir einige Tropfen Jodkalium[5]) auf den in Wasser abgespülten Schnitt bringen

[1]) Vergl. auch Davidsohn, 1904, Über Kresylviolettfärbung. (Deutsch. pathol. Ges., Breslau). Centralbl. allg. Pathol., pathol. Anat., Bd. 15.

[2]) Zubereitung: Stelle ein Balsamglas mit 15 cm³ Aq. dist. + 20 Gramm krist. Lävulose über Nacht in den Thermostaten.

[3]) Siehe oben die Modifikation, S. 42.

[4]) Lävulose und Deckglaskitt von Dr. G. Grübler & Co. in Leipzig bezogen.

[5]) Zubereitung: Schüttle 1 Gramm Jod + 2 Gramm Jodkali in einem Becherglas mit wenigen Kubikzentimetern Aqu. dist. so lange, bis die Lösung eingetreten, und verdünne mit Aqu. dist. auf 300 cm³.

und einige Sekunden warten, bis er braun geworden, um ihn nachher rasch in 95%igen Alkohol zu übertragen, wo die blaue Farbe wieder erscheint und gleichzeitig Entfärbung eintritt: eventuell ist diese Differenzierungsmethode zu wiederholen.

Vorteil: Man erzielt eine ganz reine Chromatinfärbung.

Die Grüblersche Lösung ergibt brauchbare Resultate und die Färbungen halten sich recht gut. Gentianaviolett läßt sich mit roten oder gelben Plasmafarbstoffen zu Doppelfärbungen verwenden: Safranin + Gentianaviolett, Orange + Gentianaviolett; auch Gentianaviolett + Methylgrün, doch ist diese Zusammenstellung weniger empfehlenswert.

Thionin

ist einer der ältesten Teerfarbstoffe. Das metallisch glänzende, kristallinische Pulver löst sich im Wasser ziemlich schwer und gibt eine blauviolette Farbe. Die 0,1%ige Lösung dient als Kernfarbstoff; Dauer der Färbung 10—15 Minuten, Abspülung in 95%igem Alkohol.

Thionin färbt, und darin liegt seine Hauptbedeutung, metachromatisch.

Resultat: Schleim und Mastzellenkörner rot, Kerne blau.

Soll die metachromatische Färbung konserviert werden, so dürfen wir nach R. Krause nicht mit Alkohol nachbehandeln, sondern müssen die Schnitte nach der Tinktion einfach kurz in Wasser auswaschen und in Lävulose einschließen[1]).

0,1%ige Thioninlösung habe ich von Dr. G. Grübler & Co. in Leipzig bezogen und gute Resultate erzielt, wennschon die Farben seither etwas verblaßt sind.

P. Mayer empfiehlt bei Überfärbungen wie gewöhnlich Differenzierung in Alkohol und hält die Thioninfarbe, weil sie gegen den Alkohol so widerstandsfähig ist, „daß sich der Prozeß unter Mikroskop bequem kontrollieren läßt", besonders für Anfänger geeignet. Ich gehe damit einig, möchte aber doch darauf aufmerksam machen, daß man zuerst nur eine Chromatinfärbung wahrnehmen kann, während sich das Plasma erst später färbt.

Grünhagens Färbungsmethoden.

1. Schnitte von in Flemmingscher Flüssigkeit fixiertem Darmmaterial (von Fröschen und Mäusen) mit fettigem Inhalt wurden in einer verdünnten wässerigen Lösung von Dahliablau „mindestens 24 Stunden" gefärbt und „zur Entwässerung und zur Beseitigung des überschüssigen Farbstoffes wieder in Alkohol absol. übergeführt"; Chloroform, Kanadabalsam.

Resultat: Darmregionen mit Fettresorption „mehr oder minder tief geschwärzt"[2]).

[2. Wieder Froschdarmmaterial aus Flemmingscher Flüssigkeit, aber mit spezieller Vorbehandlung; die Schnitte werden diesesmal jedoch „ohne vorangehende Färbung in chloroformige Lösung von Kanadabalsam eingebettet".][3])

Es erübrigt jetzt nur noch, die auf Seite 74 des Anhangs avisierten Färbungsmethoden Montis sowie die eigenen Versuche mit dem Haselmausdarmmaterial zu nennen (Seite 75 des Anhangs bereits angezeigt!). Vergleiche Anhang Nr. 11, S. 77 d. P. und Nr. 12, S. 77 d. P.

---

[1]) Vergl. die betr. Notiz unter Kresylviolett, S. 42 d. P.

[2]) Grünhagen A., l. c.; 1. Publ., siehe Note 2, S. 7 d. P.

[3]) Grünhagen A., l. c.; 5. Publ., ibid.

Nachtrag.

Nach dem Abschließen des Manuskriptes sind mir noch einige Publikationen zu Gesicht gekommen, auf die kurz hinzuweisen ich nicht verfehlen will. Selbstverständlich mußte ich auf eigene Versuche und Proben verzichten, kann mich also bloß auf fremde Angaben stützen. Immerhin scheinen mir einige Methoden, so namentlich Unnas Doppelfärbung, so wichtig zu sein, daß ihre Bedeutung für den Histologen speziell hervorgehoben sei.

Eklöf H., 1914, Chondriosomenstudien an den Epithel- und Drüsenzellen des Magendarmkanals und den Ösophagusdrüsenzellen bei Säugetieren. Anat. Hefte, Bd. 51, Heft 1, S. 1—227. [Ausführliche Literaturübersicht, Methoden zur Mitochondriendarstellung, Hungerzustand der Zellen, „dauerndes Vorhandensein der Chondriosomen während der verschiedenen Tätigkeitszustände der Drüsenzellen“ etc.]

Goldmann, 1913, Der Verdauungsvorgang im Lichte der vitalen Färbung. Münch. med. Woch., 60. Jahrg., Nr. 19, S. 1053. [Vitale Färbung schon makroskopisches Unterscheidungsmittel zwischen tätigen und untätigen Magendarmkanalabschnitten. Periodischer Funktionswechsel der Lymphzellen und der Milz. Zellen mit Oxydaseferment. Zelluläre Reaktion, Abwehr gegen körperfremde Substanzen oder deren Umbildung in körpereigene etc.]

Kolster R., 1913, Über die durch Golgis Arsenik- und Cajals Urannitrat-Silbermethode darstellbaren Zellstrukturen. Verh. d. Anat. Ges., Vers. 27, Ergzgsh. z. 44. Bd., S. 124—132. [„Golgi verwendet eine alkoholische Lösung von Arseniksäure und Formalin, Cajal ein Gemisch von Urannitrat und Formalin in wässeriger Lösung“, Silberbehandlung, Goldtönung. Kolsters Versuche an Beleg-, Haupt-, Pylorus-, Fundus-, Brunnerschen Drüsen etc.]

v. Möllendorf 1913, Über Vitalfärbung der Granula in den Schleimzellen des Säugerdarms. (Ein Beitrag zur Lehre von den Verdauungsvorgängen.) Verh. d. Anat. Ges., Vers. 27, Ergzgsh. z. 44. Bd., S. 117—123.

Unna P. G., 1914, Chemie der Zelle. Festschrift des Eppendorfer Krankenhauses, Leipzig und Hamburg; S. 233—253. [„Jedes Zellelement stellt sich dar als ein Mosaik von sauren oder basischen, sauerstoffspeichernden und -verzehrenden Eiweißen, in welchen diese Eigenschaften nebeneinander bestehen können, ohne sich gegenseitig aufzuheben“.] Cf. Referat Erhard, Centralbl. f. Zool. 1916, VI, S. 289/290.

Unna P. G., 1914, Eine gute Doppelfärbung für gewöhnliche und saure Kerne. Zeitschr. für wiss. Mikrosk., Bd. 31, S. 289—295. [Färbung: „Hämatein + Alaun = Safranin“; Differenzierung „in einer Mischung von Tanim (25%) und Pikrinsäure 1:1000“.] Cf. Referat Erhard, Centralbl. f. Zool., 1916, VI, S. 279/280.

D. Eigene Resultate und Abbildungen.

Zunächst zwei Bemerkungen formeller Natur. Aus Interesse an allen sich dem Auge des Histologen darbietenden Eigentümlichkeiten des mikroskopischen Bildes und als Grundlage für meine nächstfolgenden Untersuchungen über die Kontinuität zwischen Epithel und Bindegewebe, notiere ich darum hier nicht

nur die Maße und das Aussehen der „Grünhagenschen Räume“, sondern skizziere auch alles, was sich an Bemerkenswertem in den Darmpräparaten vorfindet.

In der Nomenklatur folge ich, wie es jetzt zum Glück fast durchwegs gehalten wird, den Vorschlägen der Kommission der Anatomischen Gesellschaft[1]), brauche aber mit Oppel[2]) im Interesse der Kürze anstatt „tunica muscularis, tela submucosa, tunica serosa“ etc. die Nomina „Muscularis, Submucosa, Serosa“ etc. und ersetze den langen Ausdruck „Noduli lymphatici aggregati [Peyeri]“ durch den einfachen „Peyersche Noduli“ oder „Knötchenhaufen“. Oppel tritt ferner „in ganz bestimmten Gegensatz zu der genannten Kommission .... bezüglich der Darmdrüsen“, indem er nicht „Glandulae intestinales [Lieberkühni]“ und „Glandulae duodenales [Brunneri]“ unterscheidet, sondern „Glandulae Lieberkühni“ und „Glandulae Brunneri“ und diese beiden als „Glandualae intestinales“ zusammenfaßt. Ich schließe mich Oppel in dieser Beziehung durchgehend an.

1. Epithel.

Die Zylinderepithelien des Meerschweinchendünndarms zeigen folgende Maße (im allgemeinen Bestätigung der von Auerbach[3]) 1874 gefundenen Werte):

Zellenhöhe	27,5 oder 28—30,5 μ,	Mittelwert[4])	29,5 μ
Zellenbreite	11—12 „	„	11,5 „
Länge der Kerne	9,5—10 „		
Breite „ „	meistens 8,5 „		

[1]) His W., 1895, Die anatomische Nomenklatur. Nomina anatomica. Vergleichnis der von der Kommission der anatomischen Gesellschaft festgestellten Namen. Arch. f. Anat. u. Physiol., anat. Abt., Suppl.-Bd.

[2]) l. c.; siehe Note 1, S. 7 d. P., ferner die bez. Bemerkungen in:
Oppel A., 1897, Über den Darm der Monotremen, einiger Marsupialier und von Manis javanica. (Semon. Zool. Forschungsreisen, II, S. 403—433.) Vergl. noch
Triepel H., 1919, Die anatomischen Namen, ihre Ableitung und Aussprache. 7. Aufl., Wiesbaden.

[3]) Auerbach L., Organologische Studien. Abschn. 1 u. 2, Zur Charakteristik und Lebensgeschichte der Zellkerne. Breslau. Ferner:
Heidenhain R., 1888, Beiträge zur Histologie und Physiologie der Dünndarmschleimhaut. Suppl z. 43. Bd. d. Arch. f. d. ges. Physiol., der u. a. darauf hinwies, daß die Zellen des Drüsengrundes (Maus, Meerschweinchen) „in Hämatoxylin und Kalium chromicum schwarz, in Säurefuchsin roth färbbare Körnchen, die von Paneth ausführlich beschrieben wurden und in den Zottenepithelien niemals gefunden werden“, zeigen.
Paneth J., 1888, Über die secernierenden Zellen des Dünndarm-Epithels. Arch. f. mikr. Anat., Bd. 31, S. 113—191.

[4]) Weil die Zellenhöhe und -breite der meisten Epithelzellen über dem arithmetischen Mittel aus den drei (zwei) gegebenen Maßen liegt, können die obigen Mittelwerte natürlich keine arithmetischen zu diesen drei Zahlen sein. Wenn in Zukunft von Mittelwerten die Rede ist, so beziehen sie sich stets auf die gemachten Beobachtungen, nicht auf die wenigen hier notierten Maße, da diese nur etwa die äußersten Grenzen bestimmen wollen. Es ist auch wohl zu beachten, daß ich selbstverständlich nur die Maßzahlen der normalerweise fixierten (in kaltem und heißem Sublimat, sowie in Chromosmiumessigsäure) Präparate verwende; wollte ich die der absichtlich schlecht und falsch fixierten (siehe Tagebuch, Fixationen I—IV) beifügen, resp. mitberechnen, so würden meistens andere (größere) Zahlen- und Maßverhältnisse resultieren. Zudem bestünde dann die Gefahr, daß man aus der Summe kleiner und vieldeutiger Abweichungen zu weitgehende Schlüsse zöge.

Zahl der Kernkörperchen	selten 1	mit	2 μ	Durchmesser
	häufiger 2	„	1,5 „	„
	noch „ 3			
	gewöhnlich aber 4—8	„	1 „	„ [1]

2. Kutikularsaum[2]) der Darmepithelzellen.

Der von Henle[3]) 1837 zuerst gesehene, aber „für ein optisches Phänomen" gehaltene Randsaum ist eine meistens über 1 μ breite Wand oder Linie (in meinen Präparaten gewöhnlich 1,2—1.6 μ) mit der bekannten feinen Streifung. In den mazerierenden Flüssigkeiten — ½ physiologische, physiologische und 1%ige Kochsalzlösung, sowie Aqua distillata — ist dieses Kutikularorgan stark aufgeschwollen und zeigt die Streifung bisweilen sehr deutlich. Dieses Quellen kann aber auch zu stark werden und zur Zerstörung des Randsaumes führen. Aus verschiedenen Präparaten läßt sich unschwer erkennen, daß das Wasser nach und nach, von außen nach innen, den Saum zerstört; zuletzt persistiert oder resistiert nur noch der innerste Teil in Form einer mehr oder weniger gut erkennbaren feinen Linie[4]).

3. Becherzellen.

Diese auch von Henle[5]) zuerst erkannten und als „vesicula limpida" beschriebenen Zellelemente finden sich in verschiedenen Übergangsformen vor. Es darf hier wohl daran erinnert werden, daß nicht die äußere Gestalt, das heißt die mehr oder weniger große Ähnlichkeit mit einem Becher („Römer"), sondern der Inhalt, das heißt der Schleim, das entscheidende Moment für die aus gewöhnlichen Darm- und Zottenepithelzellen hervorgegangenen Becherzellen ist. Als Mittelwerte der verschiedenen Größenverhältnisse habe ich nachstehende Zahlen notiert:

Thecalänge der Becherzellen	ca.	18,5 μ
Querdurchmesser der Theca	„	13,5 „
Länge des (oft undeutlichen) Stiels	„	6—7 „

[1]) Siehe noch Balogh C., 1860, Das Epithelium der Darmzotten in verschiedenen Resorptionszuständen. Moleschotts Unters. z. Naturl., Bd. 7, S. 556—580.

[2]) Synonyma: Randsaum, Grenzsaum, Deckelsaum, Stäbchensaum, Stäbchenorgan, Stäbchenkutikula, Porenmembran, Bourrelet (frz. = Fries an der Kanone). — Brücke E., 1881, Vorlesungen über Physiologie, Bd. 1, 3. Aufl., Wien. — Der Name „Basalsaum" für Rand oder Kutikularsaum ist falsch und sollte, weil sich dieses Organ an der freien Oberfläche der Zellen vorfindet und nicht an ihrer Basis, vermieden werden (z. T. nach Oppel).

[3]) Henle J., Symbolae ad anatomiam villorum intestinalium imprimis eorum epithelii et vasorum lacteorum. Commentatio academica Berolini (nach Oppel, Eimer, List, Spina und Paneth).

[4]) Notizen über weitere Untersuchungen siehe Anhang Nr. 13, S. 78/9 d. P.

[5]) l. c.; siehe Note 3, S. 46 d. P.

Daß die Becherzellen einmal für Kunstprodukte gehalten wurden, so von Brettauer und Steinach[1]) (1857), Wiegandt[2]) (1860), Dönitz[3]) (1864 und 1866), Erdmann[4]) (1867), Lipsky[5]) (1867), Sachs[6]) (1867), kann ich teilweise ganz gut verstehen, wenn ich die aus mazerierenden Fixierungsflüssigkeiten stammenden, also absichtlich falsch behandelten[7]), Präparate mit ihren Epithellücken und oft unnatürlich großen, bauchigen (aufgeblasenen) Stellen betrachte.

Heitzmann[8]) hielt die Becherzellen des Meerschweinchendünndarmes 1868, „im wesentlichen übereinstimmend mit Donders[9]), lediglich für Hüllen gewesener Epithelzellen, deren Protoplasma als solches, oder nachdem es eine Umwandlung in sogenannte Schleimkugeln erfahren, ausgetreten ist".

Zur Streitfrage über die Anzahl der Becherzellen im Nager- oder gar im Säugerdarm kann vorliegende Arbeit selbstverständlich nicht Stellung nehmen; ich will nur anführen, daß ich in meinen Präparaten verhältnismäßig wenig Becherzellen gefunden habe[10]).

4. Darmmuskulatur.

Auch hier bedeuten meine gefundenen Maße im allgemeinen eine Bestätigung der von Auerbach[11]) schon 1874 aufnotierten Werte.

---

[1]) l. c.; siehe Note 1, S. 78 im Anhang d. P.

[2]) l. c.; siehe Note * 3, S. 8 d. P.

[3]) l. c.; siehe Note * 3, S. 8 d. P.

[4]) l. c.; siehe Note * 3, S. 8 d. P. — Näheres darüber siehe Anhang Nr. 14, S. 79 d. P.

[5]) l. c.; siehe Note * 3, S. 8 d. P. — Vergl. noch F. E. Schulze, 1867, l. c.; J. H. List, 1886, l. c.; ferner List, 1889, Über den feineren Bau schleimsecernierender Drüsenzellen nebst Bemerkungen über den Sekretionsprozeß. Anat. Anz. Nr. 3; J. Paneth, 1888, l. c.; Lankowsky, 1891, Becherzelle, St. Petersburg (russisch; zitiert nach N. Kultschitzky, l. c., siehe Note 2, S. 25 d. P.; außerdem:

Schiefferdecker P., 1884, Zur Kenntnis des Baues der Schleimdrüsen. Arch. f. mikr. Anat., Bd. 23, 3. Heft.

Schiefferdecker P., 1884, Beiträge zur Kenntnis der Drüsen des Magens und des Duodenums. Nachr. d. Göttinger Ges. d. Wiss.

[6]) l. c.; siehe Note * 3, S. 8 d. P.

[7]) Siehe Tagebuch, S. 27 ff. d. P.

[8]) l. c.; siehe Note 1, S. 10 d. P.

[9]) Der sie, wie auf S. 8 schon kurz angedeutet, „für durch Mucinmetamorphose degenerierte, sich abstoßende Zellen" erklärte und den Inhalt der Theca „für einen großen Kern" hielt. — Siehe auch Donders C. F., 1852/3, Bijdrage tot den fijneren bouw en de verrigting der dunne darmen. Neederlandsch Lancet 3. Ser., 2. Jahrg., S. 546—552. Gravenhage. (Nach den Ref. C. K. Hoffmanns in Bronn [l. c., Note 1, S. 12] und J. Paneths [l. c., ibid.). Dann Donders, 1860, Lehrbuch der Physiologie, Bd. II, 2, Aufl.

[10]) Näheres siehe im Anhang Nr. 15, S. 79/80 d. P.

Vergl. noch Eimer G. H. Th., 1867, Zur Becherfrage. Virchows Arch., Bd. 40.

Eimer G. H. Th., 1868, zur Geschichte der Becherzellen, insbesondere derjenigen der Schleimhaut des Darmkanals. Diss. Berlin.

Eimer G. H. Th., 1868, Über Becherzellen. Arch. f. pathol. Anat. u. Physiol., Bd. 42, S. 490—545.

Eimer G. H. Th., 1869, Die Wege des Fettes in der Darmschleimhaut bei seiner Resorption; ibid., Bd. 48.

Eimer G. H. Th., 1884, Neue und alte Mitteilungen über Fettresorption im Dünndarm und im Dickdarm. Sonderabdr. a. d. Biol. Centralbl., Bd. IV, Nr. 19.

Kölliker A., 1885, Nachweis eines besonderen Baues der Zylinderzellen des Dünndarms, der zur Fettresorption in Bezug zu stehen scheint. Verh. d. phys.-med. Ges. in Würzburg, Bd. 6, S. 253—273.

[11]) l. c.; siehe Note 3, S. 45 d. P. — Des Interesses und der Vollständigkeit wegen und zum Vergleich sei hier noch die Arbeit von C. de Bruyne, 1891, erwähnt (De la présence du tissu reticulé dans la tunique musculaire de l'intestin. Travail du laboratoire

Länge der Kerne der glatten Dünndarmmuskeln 14—18 μ, Mittelwert ca. 16 μ
Breite „ „ „ „ „ 3—4 „ „ „ 3,5 „
jeder Kern enthält vielfach 2—8 } kleine zerstreute Nucleoli.
am häufigsten jedoch 3—6 }

5. Lymphzellen der Zotten.

Über diese Zellelemente im Meerschweinchendarm liegen Untersuchungen von R. Heidenhain[1]), Heitzmann[2]), Czermak[3]) und anderen vor. Zuerst fallen einem die riesigen Phagocyten oder Freßzellen auf, die gewöhnlich schon am frischen Darm am Rande der Zotten als gelbliche Häufchen oder Kügelchen in Erscheinung treten. Auf den Schnitten finden wir sie entweder in dem dem Darmlumen zugewandten Zottenraum oder neben einer im Nodulus, dem hauptsächlichsten Bildungsherd der Wanderzellen oder Leukocyten, sich findenden Krypte, stets jedoch dem Epithel dicht anliegend. Wahrscheinlich war diese intime Nachbarschaft mit ein Grund zur Aufstellung der falschen Theorie von v. Davidoff[4]) über die Bildung der Leukocyten aus dem Epithel[5]). Die riesigen Freßzellen enthalten, wie R. Heidenhain[6]) geschrieben hat, „große und kleine Ballen von verschiedenem Aussehen und Tinktionsvermögen“[7]).

6. Darmzotten.

Sie haben bei *Cavia Cobaya* die Form kleiner Leistchen oder flacher Falten der Schleimhaut und hängen an der Basis selten oder nie mit ihren Nachbarn zusammen[8]). Die Schleim-

d'histologie normale de l'université de Gand. Compt. rend. hebdom. de l'acad. d. sc. t. CXIII, p. 865—868, Paris). Nach diesem Forscher besteht das intramuskuläre Bindegewebe des Magens und Darms von *Cavia* „größtenteils aus retikuliertem Gewebe, untermischt mit fibrillärem Bindegewebe und einigen elastischen Elementen“ und „bildet mit den ähnlichen Elementen der Muscosa und Serosa ein ununterbrochenes Gerüst durch die ganze Darmwand“ (nach Oppel).

[1]) l. c.; siehe Note 3, S. 45 d. P.

[2]) l. c.; siehe Note 1, S. 10 d. P.

[3]) Czermak N., 1893, Einige Ergebnisse über die Entwicklung, Zusammensetzung und Funktion der Lymphknötchen der Darmwand. Arch. f. mikr. Anat., Bd. 42, S. 581—632 (nach Oppel). Vergl. ferner:
Hartmann A., 1914. Neue Untersuchungen über den lymphoiden Apparat des Kaninchendarmes. Anat. Anz., Bd. 47, S. 65—90.

[4]) v. Davidoff M., 1886, Über das Epithel des Darmes und seine Beziehungen zum lymphoiden Gewebe. Sitzgsber. d. Ges. f. Morph. u. Physiol. München, II, S. 77—79, und
v. Davidoff M., Untersuchungen über die Beziehungen des Darmepithels zum lymphoiden Gewebe. Arch. f. mikr. Anat., Bd. 29, S. 495—525.

[5]) Wonach sich die genetischen Beziehungen zwischen den beiden Elementen in dem Abschnüren der Nebenkerne, die dann als Leukocyten durch die Basalmembran weggewandert wären, aus den Hauptepithelialkernen hätten dokumentieren sollen (Jejunum des Menschen und Processus vermiformis des Meerschweinchens).
Arnsteins Meinung über die wandernden Zellen im Darm siehe Anhang Nr. 16, S. 80 d. P., ebenso die Bedeutung der Durchwanderung der Pagocyten siehe Anhang Nr. 17, S. 80 d. P., ferner die kurze Notiz über die große Bedeutung des Blinddarms für die Verdauung der Rohfaser siehe Anhang Nr. 18, S. 81/2 d. P. — Ich verweise noch auf drei interessante Publikationen: Cot Ch., 1903, Contribution à l'étude de la leucocytose digestive chez le chien normal et le chien splénectomisé. Lyon. Thèse inaugurale. Lassablière P. et Richet Ch., 1911, Leucocytose digestive après ingestion de viande (cuite et crue). C. R. Soc. Biol. 63 (LXX); p. 637/9. Argaud R. et Billard G., 1911, Inversion de la formule leucocytaire sous l'influence de l'inanition; ibid., p. 746/7.

[6]) l. c.; siehe Note 3, S. 45 d. P.

[7]) Über die Phagocytenformen siehe Anhang Nr. 19, S. 82 d. P.; ferner C. de Bruyne, 1895, Contribution à l'étude de la phagocytose. Mém. Acad. R. Sc. Belg. T. 54, et A propos de phagocytose. Monit. zool. ital., 6e Année. No 8/9.

[8]) Also das Gegenteil von dem, was man sonst an Darmpräparaten des Kaninchens zu sehen gewohnt ist.

hauthöhe hängt natürlich vom Bewegungszustand des Darmes ab und wechselt daher[1]). Horizontale und vertikale Ausdehnungen der Zotten sind aus nachstehenden Maßen ersichtlich:

Zottenlänge 0,75 und 0,8–3 Millimeter, Mittelwert ca. 1,85 Millimeter
Zottendicke 0,096—0,1 „ „ „ 0,099 „

Die längeren Zotten zeigen meistens Zwei- bis Mehrgipfligkeit, die durch eine bis zwei, selten mehrere „sattelförmige" Vertiefungen oder „Einsenkungen" hervorgerufen wird[2]).

Auf zur Schleimhautfläche parallel geführten Faltenquerschnitten sehen wir in jeder Falte ein ihre äußere Gestalt mehr oder weniger getreulich nachahmendes Kanälchen, das von L. Teichmann[3]) 1861 den sehr bezeichnenden Namen „Lymphbehälter" erhalten hat. Die ganze Zottensubstanz setzt sich zusammen aus

a) dem Epithel = $^2/_3$ } was auf günstig geführten Schnitten leicht zu beobachten ist.
b) dem adenoiden Gewebe mit seinen Gefäßen } = $^1/_3$ }
c) der dünnen Endothelwand des weiten Chylusbehälters mit ihren Muskeln }

Messungen am Epithel:
Höhe der Epithelzellen 20—31 μ, Mittelwert ca. 26 μ
Breite „ „ 4,8—8 „ „ „ 6—7 „

Die Zottenmuskeln dürfen wir, weil die Muscularis mucosa fehlt[4]), „hier nicht als letzte Ausläufer einer solchen betrachten; sie erscheinen .... vielmehr als ein spezielles Attribut der Chylusgefäße". Obwohl die Darmzottenmuskulatur spärlich entwickelt ist, erscheint sie doch deutlich auf mit Flemmingschem Fixierungsgemisch behandelten und mit Hämatoxylin gefärbten Präparaten; die braunen Muskelfasern verlaufen entweder einzeln oder in kleinen Bündeln nebeneinander und verlieren sich oberhalb des Chylusgefäßes in das Zottenbindegewebe. Dieses selbst zeigt auch geringfügige Entwicklung: meine Präparate lassen nur wenige von der Oberfläche des Lymphraumes zu derjenigen der ganzen Zotte ausstrahlende Fäden erkennen.

Noch sei die Wand des Lymphbehälters in der Zotte besonders erwähnt, weil sie aus einer einfachen Lage sehr platter Zellen von oft unregelmäßigem Umriß besteht; diese Zellen besitzen einen Durchmesser von 12,8—16 μ und ihre ovalen Kerne einen solchen von 8—11 μ[5]).

7. Lieberkühnsche Drüsen.

Die kugeligen Kerne von durchschnittlich 7—9 μ Durchmesser dieser Drüsenzellen enthalten 1—6 Nucleoli von 1,5 bis

[1]) Spee, l. c.; siehe Fußnote S. 14 d. P. — Nach diesem Autor beträgt die Schwankung in der Schleimhauthöhe 0,35 Millimeter, die jedenfalls einen Mittelwert repräsentieren.

[2]) Nach Spee (s. o.) fand A. Heller „ähnliche Verhältnisse ... bei der Ratte". (Über die Blutgefäße des Dünndarms. Ber. d. math.-phys. Kl. d. kgl. sächs. Ges. d. Wiss., Bd. 24, 1872.

[3]) Teichmann L., 1861, Das Saugadernsystem. Leipzig.

[4]) Worauf schon Spee 1885 hingewiesen hat (S. 6), l. c.; siehe Fußnote S. 14 d. P.

[5]) Darmzottenbau bei Fettabsorption ist beschrieben in Wilson G. E., 1906, On the Absorption of Fat in the intestine. Trans. Canad. Inst., Vol. 8, p. 241—259.

2,6 μ Diameter, während die Kernkörperchen im Zottenepithel (s. S. 46) durchschnittlich geringere Dimensionen besitzen. Auf einen weiteren Umstand hat schon Auerbach[1]) aufmerksam gemacht, daß nämlich in diesen Drüsenzellen die uni- und binukleolären Kerne etwas häufiger seien als im Zottenepithel, „doch immer noch entschieden in der Minderzahl“[2]).

8. Brunnersche Drüsen.

Diese nur den Säugetieren zukommenden Elemente mit zylindrischem Epithel liegen im Anfange des Darmes, bilden eine Fortsetzung der Pylorusdrüsen des Magens, sind verästelt tubulös[3]) und zeigen eher eine schwache Entwicklung; ihre Ausführungsgänge münden in die Lieberkühnschen Drüsen.

9. „Grünhagensche Räume“ und Abbildungen.

Selbst die leisesten Gedanken an eine Möglichkeit, daß diese Gebilde vielleicht doch als normale Bildungen zu betrachten seien, mußten im Laufe der Untersuchung völlig verschwinden:

---

[1]) l. c.; siehe Note 3, S. 45 d. P. — Vergl. noch:
Cajal, S. Ramony, 1893, Manual de histologia normal y técnica micrografica; 2. ed. Madrid, der u. a. eine „Abbildung einer Lieberkühnschen Drüse aus dem Meerschweinchendarm“ mit 3 Mitosen gibt (nach Oppel).

[2]) Vergl. Ciaccio C., 1906, Sur une nouvelle espèce cellulaire dans les glandes de Lieberkühn. C. R. Soc. Biol. Paris. T. 60, p. 76/7; ferner
Tomarkin E., 1893, Lieberkühnsche Krypten und ihre Beziehungen zu den Follikeln beim Meerschweinchen. Anat. Anz., Nr. 6/7, S. 202—205. — Verf. berichtet über die Lage der Follikel junger und erwachsener Tiere, das Verhalten und den Röhrentypus der Krypten, sowie über deren Vergesellschaftung mit den Follikeln.
Lieberkühn. 1745, De fabrica et actione villorum intestinorum tenuum homini. Lugdiv. Batavorum. (Zitiert nach Fusari.)
Paneth J., 1888, Ein Beitrag zur Kenntnis der Lieberkühnschen Krypten. Zentralbl. f. Physiol., Nr. 12.
Schultze W., 1905, Über Beziehungen der Lieberkühnschen Krypten zu den Lymphknötchen des Dickdarmes. Zentralbl. f. allg. Pathol. und pathol. Anat., Bd. 16, S. 99—103.
Hock J., 1899, Untersuchungen über den Übergang der Magen- in die Darmschleimhaut mit besonderer Berücksichtigung der Lieberkühnschen Krypten und Brunnerschen Drüsen bei den Haus-Säugetieren. Diss. Gießen.

[3]) Kuczyński A., 1890, Beitrag zur Histologie der Brunnerschen Drüsen. Intern. Monatsschr. f. Anat. und Physiol., Bd. 7, S. 419—446. T. XXII. Dieser Autor gibt eine Zusammenfassung der neueren Arbeiten über die Brunnerschen Drüsen. Daraus erhellt u. a., daß „die Länge der Schicht der Brunnerschen Drüsen .... bei Pferd, Rind, Schwein, Kaninchen und Meerschweinchen“ verhältnismäßig am größten ist (nach Oppel). Vergl. ferner:
Bensley R. R., 1903, The structure of the glands of Brunner. The Decennial Publications. Chicago; printed from vol. X, besonders das V. Kapitel „The glands of Brunner of the Rodentia“, S. 21 ff. Was Bensley u. a. über die Brunnerschen Drüsen des Meerschweinchens schreibt, siehe Anhang Nr. 20, S. 83/4 d. P. — Siehe auch:
Bensley R. R., 1896, The Histology and Physiology of the Gastric Glands. Proc. Canad. Inst., Toronto.
Bensley R. R., 1898, The Structure of the Mammalian Gastric Glands. Quart. Journ, Micr. Soc., London, N. S., Vol. 41.
Bensley R. R., 1902, The Cardiac Glands of Mammals. Amer. Journ. Anat., Baltimore, Vol. II.
Bensley R. R., 1903, The Differentiation of the Specific Elements of the Gastric Glands of the Pig; ibid. Vol. II.
Bensley R. R., 1903, On the Histology of the Glands of Brunner; ibid. Vol. II, p. 2/3.
Bensley R. R., 1903, Concerning the Glands of Brunner. Anat. Anz., Bd. 23, S. 497—507.
Giannelli L., 1903, Contributo allo studio della origine filogenetica delle ghiandole del Brunner. Monit. zool. ital., Vol. 14, p. 198—202.

die „Grünhagenschen Räume“ und die Zerreißungen im Zottenepithel sind unbedingt Kunstprodukte und dürfen niemals als normale Bildungen angesprochen werden. Nicht nur erhielt ich bei absichtlicher Anwendung falscher und ungenügender Fixierungs-[1]) und Färbungsmethoden konstant die erwarteten klaren, das heißt gewollten falschen Bilder mit den Hohlräumen unter, sowie mit den Spalten und Rissen in dem Zottenepithel, sondern die erzielten negativen Erfolge und der Vergleich mit den normalen, mittels gebräuchlicher und guter Methoden erhaltenen Präparaten setzen mich instand, die uns interessierenden Fragen nach der Entstehungsweise der „Grünhagenschen Räume“ und der Epithelzerreißungen, ferner ob sie Artefakte oder normale Bildungen seien, eindeutig und klar zu beantworten.

Wohl kommt die organische Verbindung nicht den Zellelementen sämtlicher Gewebe im tierischen Körper zu; für die Zellverbindung des Darmzottenepithelgewebes aber ist der organische Zusammenhang im normalen Zustande, im Leben, sowie bei normaler Fixation (und Färbung) des Materials respektive der Schnitte eine höchst charakteristische morphologische Eigentümlichkeit. Es sei hier bloß kurz an die vielen neueren Untersuchungen über die Interzellularbrücken der Darmepithelien und das Schlußleistennetz oder die Kittstreifen erinnert, im Gegensatz zu den alten Vorstellungen über die Verbindung der Epithelzellen[2]). Die hypothetische Kittsubstanz habe ich in meinen Präparaten freilich nicht finden können und verstehe deshalb, daß Kolossow[3]) ihre Existenz bezweifelt[4]). Carlier sprach 1896[5]) den wichtigen Satz aus, „daß vom

---

[1]) Siehe Tagebuch und Technik, S. 15 ff. d. P.

[2]) Als Beispiel möchte ich hier aus J. Arnold, 1875, Über die Kittsubstanz der Epithelien (Anat. Teil); Virchows Arch., Bd. 64, S. 203—243, kurz sein Resultat namhaft machen, „wonach an den Epitheldecken der Schleimhäute und der Haut, sowie an den Drüsen eine leichte flüssige oder zähweiche Substanz getroffen wird, welche nicht nur zwischen den Zellen gelegen ist, sondern auch deren tiefere Teile umgibt, und der außer der Leistung der Verkittung der Zellen die Bedeutung noch zukommt, daß das Ernährungsmaterial für die Epithelialzellen in derselben Richtung zwischen denselben sich verbreitet“. — Vergl. noch Arnold, 1876, Über die Kittsubstanz der Endothelien; ibid., Bd. 66, S. 77—109.

[3]) l. c.; siehe Note 1, S. 24 d. P.

[4]) Um selber Untersuchungen in dieser Richtung anzustellen, fehlte mir die Zeit, zudem hätte ich unbedingt noch andere Präparate zum Vergleich heranziehen müssen. Andererseits gehe ich mit Oppel darin einig, daß die von Kolossow 1892 und Garten 1895 angewandten Fixierungs- und Färbungsmethoden der Darmepithelien einer erneuten Prüfung, und zwar an Material von verschiedenen Tieren, unterzogen werden sollten. Denn das Nötigste und Wichtigste scheint mir immer eine vergleichende Darstellung, auch aller Teile des Darmrohres, zu sein. Vergl.
Kolossow, l. c.; siehe Note 1, S. 24 d. P., und
Garten S., Die Intercellularbrücken der Epithelien und ihre Funktion. Archiv für Anat. etc., physiol. Abt., Heft 5/6, S. 401—432.

[5]) Carlier E. W., On intercellular Bridges in Columnar Epithelium. La Cellule T. 11, fasc. 2, p. 261—269.

Mund bis zum Rectum die das Verdauungsrohr auskleidenden Epithelzellen, seien es geschichtete oder Zylinderepithelien, untereinander durch Zellbrücken verbunden sind“[1]).

Um diesen Fundamentalsatz des englischen Anatomen sowie das über die Kunstprodukte zu Sagende recht würdigen zu können, muß ich mit ein paar Worten auf den allgemeinen Bau des Dünndarms eingehen. Bekanntlich setzt sich dieser aus folgenden vier Hauptschichten zusammen:

a) aus der inneren Schleimhaut oder der Mucosa,
b) „ „ Unterschleimhaut „ „ Submucosa,
c) „ „ Muskelhaut,
d) „ dem Peritoneum.

Diesen verschiedenen Bestandteilen kommt eine wechselnde Tätigkeit zu:

α) Muscularis und Serosa dienen der Bewegung;
β) Mucosa (Saugadern, Zotten) sowie Peyersche und solitäre Drüsen stellen den Resorptionsapparat dar,
γ) während Lieberkühnsche und Brunnersche Drüsen der Sekretion dienen.

Die Mucosa, die die Zotten gegen das Darmlumen hinein bildet, zerfällt selbst wieder

a) in die bindegewebige eigentliche Schleimhaut oder die Propria,
b) in das Darmepithel, das noch die Lieberkühnschen Drüsen zwischen die Zotten in die Propria hineinsendet, welche Drüsen ihrerseits wieder die Regenerationsherde des Zottenepithels (Bizzozero) darstellen.

Welche Schicht spielt nun die wichtigste Rolle? — Offenbar das **Epithel;** denn ihm kommen zwei große Aufgaben zu:

1. die eigentlich verdauende und resorbierende Tätigkeit,
2. die Herleitung oder Bildung der mannigfachen Drüsen des Darmkanals.

Diesen Anforderungen könnte das Epithel meines Erachtens unmöglich gerecht werden, wenn es während des Lebens zerrissen, also der organische Zusammenhang des Gewebes unter sich sowohl, als auch, besonders bei den Darmzotten, durch subepitheliale Hohlräume vom Zottenstroma getrennt wäre.

[1]) Von Carlier gesperrt.

Dem allgemeinen Bauplan entsprechen die Verhältnisse beim *Meerschweinchen*. Schon mit schwacher Vergrößerung sehen wir die fingerförmigen Papillen oder Zotten aus der inneren Oberfläche des Dünndarmes herausragen. Mit starker Vergrößerung erkennen wir deutlich das jede Zotte überziehende Zylinderepithel, das sich aus langen, palisadenförmigen Zellen, den Stäbchen- oder Nährzellen, und den hie und da dazwischen liegenden bauchigen Becherzellen aufbaut. Aber auch alle möglichen Übergänge zwischen den gewöhnlichen Zylinder- und den eigentlichen Becherzellen kommen vor. An der freien Zelloberfläche sowie in der Zellmitte liegen die einzelnen Epithelzellen dicht gedrängt nebeneinander, während zwischen den Zellfüßen oft gut wahrnehmbare Zwischenräume auftreten. Gegen das Darmlumen zu fällt die dünne, anders als der Epithelzellkörper gefärbte Schicht auf; es ist der Stäbchensaum, der zusammenhängend über alle Zellköpfe hinweg verläuft und sich außerdem in das die einzelnen Zelloberflächen trennende Schlußleistennetz hinein fortsetzt.

Ich muß mir versagen, hier auf die vielen sich an diese Kutikularbildung — woraus sich dann erst die Stäbchen erheben — knüpfenden Fragen einzugehen. So viel ist sicher, daß die Zylinderepithelien des Meerschweinchendünndarms an den dem Darmlumen zugewendeten Seiten eine verdickte und — mittels Kompensationsokularen wahrnehmbare — feine Streifen aufweisende Wand besitzen. An isolierten oder infolge der falschen Behandlung abgestoßenen Zellen und Zellwänden läßt sich das deutlich erkennen, sowie dadurch, daß destilliertes Wasser und noch mehr verdünnte Kochsalzlösungen (½ physiologische, physiologische und 1%ige) die Wände aufquellen lassen, ja stellenweise oder gänzlich mazerieren [1]). In verschiedenen Präparaten sind einzelne Fäserchen besonders wahrzunehmen [2]). Ich brauche nun wohl kaum extra zu betonen, daß die Zerstörung der Zellwand von außen nach innen fortschreitet, ihr innerster Teil demnach am längsten übrigbleibt. Infolge der im Tagebuch beschriebenen und oben wieder genannten falschen Fixierungs-(und Färbungs-)methoden entstehen Lücken, Zerreißungen, kleinere Risse und größere Spalten

[1]) Jeder Histologe weiß, wie außerordentlich leicht verletzlich die Auskleidung des Darmkanals ist und daß darum, wenn man tadellos erhaltenes Material bekommen will, sogar das ausgiebige Abspülen des zu fixierenden (aufgeschnittenen) Objektes vor dem Einlegen in die Fixationsflüssigkeit in der Regel zu unterlassen ist. Dem Epithel weniger schädlich oder, sofern es sanft und leicht geschieht, es fast nicht insultierend erweist sich das kurze, vorsichtige Schwenken im Wasser (zum Entfernen der anhaftenden Kotpartikelchen), wie es auch mit unseren Darmstücken geschah.

[2]) Vergl. Lundahl G., 1908, Beitrag zur Kenntnis der sogenannten Grenzfibrillen der Epithelzellen. Anat. Hefte, Bd. 37.

im Epithel, ja Löcher an der Darmlumenseite (Spitze) der Zylinderzellen, welche Kunstprodukte sind und unmöglich auf die epitheliale Wiederausscheidung der aus der Darmhöhle aufgenommenen Nahrungsstoffe gegen das Zottenbindegewebe hin zurückgeführt werden können. Sie fehlen in der Regel an richtig fixierten (und gefärbten) Präparaten. Das erhellt deutlich aus meinen Abbildungen, die eigentlich für sich selbst sprechen und besser als Worte die in Frage stehenden Verhältnisse illustrieren.

Figur 1 zeigt einen Längsschnitt durch eine Zottenspitze mit drei durch das ganze Epithel hindurchgehenden und es in vier Teile zerlegenden Zerreißungen, ferner das vom Epithelgewebe tief zurücktretende, ja, soweit das abgebildete Stück es sehen läßt, nirgends mit ihm zusammenhängende Zottenstroma. Der subepitheliale Hohlraum ist sogar weit größer als das Stroma. Das betreffende Darmstück lag eine Stunde in der ½ physiologischen Kochsalzlösung, zwei Stunden in der eigentlichen Fixierungsflüssigkeit (Sublimat) und wurde in der Biondilösung gefärbt[1]).

Abbildung 2, Tangentialschnitt durch eine Zottenspitze, weist wieder drei Epithelzerreißungen und einen einzigen, großen Hohlraum unter dem Zottenepithel auf. Wie in Figur 1 hat das Zottenstroma gar keinen Zusammenhang mehr mit dem Epithel. Dieses Objekt verweilte zwei Stunden in der ½ physiologischen Kochsalzlösung, aber bloß eine Stunde im Sublimat. Tinktion mit Hämalaun-Orange.

Der Längsschnitt durch eine Zottenspitze in Figur 3 zeigt uns eine seitliche (obere), ganz durchgehende Epithelzerreißung und verschiedene Spalten, sowie an der Zottenspitze eine weitklaffende, breite Lücke; vom Zottenstroma bleiben im Innern der Papille nur wenige, teils selbständige, teils in schmaler Verbindung mit dem Epithel stehende Reste übrig, wodurch der „Grünhagensche Raum“ überwiegt. Das Präparat stammt von einem Darmstück, das zwei Stunden in physiologischer Kochsalzlösung und eine Stunde im Sublimat gelegen. Färbung in Hämalaun-Orange.

Der Tangentialschnitt durch eine ganze, zweigipflige Zotte, wie ihn Abbildung 4 veranschaulicht, weist eine schmale, aber ganz durchgehende und eine breite Epithelzerreißung, sowie mehrere bis in die Mitte und weiter ins Epithelgewebe eindringende Spalten auf. Wiederum nimmt der „Grünhagensche Raum“ einen größeren Platz ein als das Zottenstroma, dieses fehlt sogar ganz dem größeren Gipfel der Zotte. Das Objekt lag vor der eigentlichen Fixation in Sublimat zwei Stunden in physiologischer Kochsalzlösung. Tinktion mit Kresylviolett.

In Abbildung 5 sehen wir einen Längsschnitt durch eine zweigipflige Zotte. Eine schmale und eine breite Epithelzerreißung haben den größeren Gipfel vom übrigen Papillenkörper gänzlich losgetrennt. Vom Zottenstroma und dem Hohlraum gilt das sub 2 und 3 Gesagte. Technik wie bei Präparat 1, bloß war diesmal die Kochsalzlösung 1prozentig; Färbung mit Hämalaun-Eosin.

Die 6. Figur gibt einen Längsschnitt durch eine Zottenspitze wieder, die durch fünf schmale und zwei breite Epithelzerreißungen in acht ungleich große Teile zerrissen ist, während noch mehrere Spalten vom Zotteninnern ins Epithelgewebe hineingehen. Vom Zottenstroma ist

[1]) Über die weiteren Tinktionen der anderen Schnitte siehe jedesmal unter „Farben“ am Ende der Beschreibung der neun Fixationsarten. Tagebuch und Technik, S. 15 ff. d. P. — Es kommt mir bei der Bildererklärung hauptsächlich auf die Demonstration der Kunstprodukte an.

unterhalb des Epithels nicht mehr viel zu sehen; die zwei breiten Lücken sind aber ganz damit ausgefüllt. Technik wie bei Präparat 4, bloß mit der Modifikation sub 5 (1prozentige Kochsalzlösung); Kresylviolett.

Ähnliche Verhältnisse erblicken wir in Abbildung 7: Längsschnitt durch eine Zottenspitze. Das Epithel ist in mehrere, größere und kleinere Stücke zerrissen. Ein Stück weist stark bauchige Becherzellen auf. Vom Zottenstroma ist subepithelial, respektive in einer nicht mehr ganz sichtbaren Epithellücke (unten rechts), ein ganz kleiner Rest übrig geblieben. Das betreffende Dünndarmstück lag zwei Stunden im destillierten Wasser und eine Stunde im Sublimat. Färbung: Hämalaun-Safranin.

In Figur 8 haben wir wieder einen Längsschnitt durch eine Zottenspitze mit drei schmäleren und einer breiteren Epithelzerreißung sowie mehreren Spalten vor uns. Das Zottenstroma hängt bloß an ganz wenigen Stellen mit dem Epithel zusammen, liegt im Innern der Zotte sowie in der breiten Epithellücke und sendet nach allen Seiten Fäden und Arme aus. Die „Grünhagenschen Räume" überwiegen auch hier. Das Objekt wurde eine Stunde in Aqua distillata belassen und zwei Stunden in Sublimat fixiert; Tinktion: Biondilösung.

Bleiben wir bei den Kunstprodukten; darum zuerst die Abbild. 15 u. 16!

Auf dem Längsschnitt durch eine Zottenspitze in Figur 15 macht sich eine Zweiteilung des Zottenstromas bemerkbar. Der eine größere Teil füllt die Papillenspitze subepithelial gänzlich aus, während der zweite kleinere durch einen „Grünhagenschen Raum" abgetrennt wird, der die Zottenmitte in der ganzen Breite erfüllt, rechts aber zwischen dem unteren Epithel und dem zweiten Stromateil verläuft; dieser schließt sich seinerseits dicht dem oberen Epithelgewebe an. Das Kunstprodukt ist der Fixation in der unnatürlichen, die zarte Darmauskleidung schädigenden Kombination: kaltes, 5 Prozent säurehaltiges Sublimat-Kreosot-Xylol zuzuschreiben. Das Präparat wurde in dem sonst leicht und schnell färbenden Kresylviolett tingiert, wollte aber zunächst überhaupt keine Färbung annehmen und mußte längere Zeit in der Farblösung belassen werden.

Abbildung 16, Längsschnitt durch eine Zottenspitze, zeigt uns eine klaffende Epithelzerreißung, nebst mehreren Rissen und Spalten und einen größeren „Grünhagenschen Raum". Ein Teil des Zottenstromas ist im Papillengipfel sichtbar, aber selbst wieder durch kleinere subepitheliale Hohlräume teilweise vom Epithel geschieden. Auch hier handelt es sich um eine falsche Fixation in einer ungebräuchlichen, verwerflichen, das Epithelgewebe stark verletzenden Kombination: Flemmingsche Flüssigkeit-Kreosot-Xylol. Tinktion: Biondilösung. Über die Färbung vergleiche obige Bemerkung zu 15.

Gehen wir nun zu den Präparaten über, die von mehr oder weniger normalerweise fixierten Objekten herrühren!

Figur 9 entspricht Abbildung 4, Seite 54, weil die Schnitte von einem und demselben Tier herrühren und die Objekte zur gleichen Zeit fixiert wurden; Verdauungsrohr und -stadien sind also die nämlichen wie oben. Dieser Längsschnitt durch eine Zottenspitze vermittelt uns die Einsicht in die normalen Verhältnisse. Das Epithel zeigt weder Zerreißungen noch größere Spalten und das Zottenstroma bleibt in Kontinuität mit dem Epithelgewebe. Dieses Präparat stammt von einem Dünndarmstück, das nur eine Stunde im 5 Prozent säurehaltigen Sublimat fixiert wurde, während sonst für solche Stücke eine zwei- bis vielstündige Fixation Vorschrift ist. Diesem Umstand wohl sind einige Epithelrisse sowie winzige Hohlräume zwischen Zottenstroma und Epithel zuzuschreiben. Tinktion: Ehrlichs Triacid.

Abbildung 10 entspricht den Figuren 5, Seite 54, und 1, Seite 54. Verdauungsstadien und Tiere sind ja dieselben wie oben, ferner wurden die Objekte gleichzeitig fixiert. Dieser Längsschnitt durch eine Zottenspitze gibt im großen und ganzen normale Verhältnisse wieder. Das Präparat stammt von einem Objekt, das zwei Stunden im kalten, 5 Prozent säurehaltigen Sublimat gelegen. Während das Epithel weder Zerreißungen noch Spalten aufweist, erblicken wir einige kleinere subepitheliale Stellen, bei denen sich das Epithel vom Zottenstroma abgehoben hat. Ob das Ausdrücken und Schwenken des Objekts oder das bloß zweistündige Belassen in der Fixierungsflüssigkeit die Kunstprodukte verursacht hat, vermag ich nicht ohne weiteres zu sagen; ich glaube indessen eher an die erste Möglichkeit. Färbung in Biondilösung.

Die 11. Figur entspricht den Abbildungen 6, Seite 54/5, sowie 4, Seite 54. Wiederum entstammen ja die Schnitte einem und demselben Tier und repräsentieren bei gleichzeitiger Fixation die nämlichen Verdauungsstadien. Vorliegender Längsschnitt durch eine Zottenspitze veranschaulicht normale Verhältnisse, von einigen ganz kleinen, subepithelialen Lakunen abgesehen. Das Objekt wurde eine Stunde im heißen, 5 Prozent säurehaltigen Sublimat fixiert und das Präparat in Hämalaun-Orange tingiert.

Abbildung 12 gibt einen kleinen, schrägen Querschnitt durch eine Zottenspitze wieder mit normalen Verhältnissen. Entsprechend den Figuren 5, Seite 54, und 1, Seite 54, stellen die Schnitte das gleiche Verdauungsstadium desselben Tieres dar. Technik: zweistündige Fixation im heißen, 5 Prozent säurehaltigen Sublimat; Färbung in Hämalaun-Eosin.

Figur 13 stellt einen Längsschnitt durch eine Zottenspitze mit normalen Verhältnissen dar. Das Präparat stammt von einem Dünndarmstück her, das 24 Stunden in Flemmingscher Flüssigkeit fixiert worden. Tinktion: Biondilösung.

Von Abbildung 14, Längsschnitt durch eine Zottenspitze, gilt dasselbe; bloß ist zu bemerken, daß das betreffende Objekt $1^3/_4$ Tage in Chromosmiumessigsäure gelegen und das Präparat in Ehrlichs Triacid gefärbt worden. Die beiden Figuren 13 und 14 entsprechen der Abbildung 16, Seite 55. Alle drei Schnitte rühren vom gleichen Tier her, geben also ein und dasselbe Verdauungsstadium wieder und wurden in Flemmingscher Flüssigkeit fixiert, allerdings verschieden lang, und Objekt 16 außerdem noch dem schädigenden Einfluß der unnatürlichen Kombination Kreosot-Xylol unterworfen.

In der 17. Figur, Längsschnitt durch eine Zotte aus dem **leeren** Jejunum, sieht man ebenfalls normale Verhältnisse, wennschon an einigen Stellen sich das Epithel vom Zottenstroma leicht abgehoben hat. Technik: mehrstündige Fixation in kaltem Sublimat und Tinktion in Hämalaun-Eosin.

Von Abbildung 18, Längsschnitt durch eine Zotte aus dem **gefüllten** Jejunum, ist mehr oder weniger dasselbe zu sagen. — Beide Schnitte stammen aus einer anderen Präparatenreihe her und wurden zum Vergleiche herangezogen. Auch diese Objekte wurden seinerzeit vor dem Einlegen in die Fixierungsflüssigkeit durch sanftes Ausdrücken und leichtes Schwenken im Wasser gereinigt; die leichten Epithelabhebungen zeigen aufs neue, wie vorsichtig das zu fixierende Epithelgewebe zu behandeln ist.

Die Figuren 19, 20 und 22 zeigen uns wieder Längsschnitte durch Zottenspitzen, während die 21. Abbildung einen schrägen

Querschnitt durch eine Zotte darstellt. Überall erblicken wir die richtigen, normalen Strukturverhältnisse, wie sie während des Lebens vorwalten und bei schonender Behandlung sowie guten Fixations- (und Färbungs-)methoden auch nach der Fixierung bestehen bleiben: weder klaffende Epithellücken und -zerreißungen, noch große Spalten im Epithel, noch die das Zottenstroma vom Epithelgewebe trennenden „Grünhagenschen Räume". Über die Fixierungstechnik ist kurz folgendes zu sagen: Präparat 19 rührt von einem Dünndarmstück her, das zwei Stunden im kalten, 5 Prozent säurehaltigen Sublimat gelegen, Präparat 20 von einem Objekt, das bloß eine Stunde im gleichen Fixierungsgemisch verweilt, Schnitt 21 von einem Stück, das zwei Stunden im heißen, 5 Prozent säurehaltigen Sublimat fixiert worden, und Präparat 22 endlich von einem Objekt, das 42 Stunden in Chromosmiumessigsäure belassen worden war.

Figur 19 entspricht den Abbildungen 5, Seite 54, und 1, Seite 54,
„ 20 „ „ „ 6, „ 54/5, „ 4, „ 54,
„ 21 „ „ „ 5 und 1 wie oben,
„ 22 „ der Abbildung 16, und zwar aus dem wiederholt angegebenen Grunde, indem alle Objekte dem Dünndarm des gleichen Tieres entstammen und somit als die nämlichen Verdauungsstadien fixiert wurden.

Färbungsmethoden: Schnitt 19 in Biondilösung,
„ 20 „ Ehrlichs Triacid,
„ 21 „ Hämalaun-Säurefuchsin,
„ 22 „ Ehrlichs Triacid.

Weil die Zeichnungen bei 1165facher (19 und 20) beziehungsweise bei 1754facher Vergrößerung (21 und 22) angefertigt wurden, lassen sich noch nachstehende Details erkennen:

a) der Stäbchensaum findet sich auf der freien Oberfläche und ist auf den Längsschnitten 20 und 22 deutlich sichtbar, zum Teil auch auf dem schrägen Querschnitt 21;

b) die freie Zelloberfläche schließt zunächst mit einer dünnen, stark geschwärzten und sich kontinuierlich in das die Zellköpfe voneinander trennende Schlußleistennetz fortsetzenden Linie ab (19, 20 und 22; bei 21 auch sichtbar, aber weniger deutlich);

c) erst aus dieser Kutikularbildung erheben sich die Stäbchen (20 und 22, zum Teil auch 21);

d) die allmähliche Verbreiterung der Stäbchen- oder Nährzellen gegen die freie Oberfläche ist auf dem Längsschnitt 22 sehr schön und deutlich sichtbar; zwischen den Zellfüßen befinden sich — hie und da nicht unbeträchtliche — Zwischenräume;

e) die Zellkerne liegen meistens basal, was nicht nur an diesen vier Präparaten zu beobachten ist, sondern auch auf allen anderen Schnitten; ausgenommen ist Präparat 11, das deutlich eine vorherrschend apikale Lage der Nuclei sehen läßt;

f) deutlich ist die 5—8-Zahl der Nucleoli zu konstatieren;

g) die feine Streifung des Randsaumes zeigen teilweise die Schnitte 19, 20 und 21.

Aus allen diesen Beobachtungen und Feststellungen über die Epithellücken und -zerreißungen, sowie über die „Grünhagenschen Räume" folgt unmittelbar, daß wir die genannten Gebilde unter keinen Umständen als normale Bildungen an-

sprechen dürfen. Das schließt selbstverständlich nicht aus, daß auch bei Anwendung guter, erprobter und allgemein gebräuchlicher Fixierungsmethoden, sowie peinlichster Beobachtungen aller Vorschriften und Verwendung bester Reagenzien usw. Kontraktionen der Zottenmuskulatur ,statthaben, die Loslösungen des Zottenkörpers vom Epithel bedingen. Auch meine „guten" Präparate sind, wie wir gesehen haben, teilweise nicht frei von vereinzelten Kunstprodukten, wie Abhebungen und Zerreißungen, und es finden sich unter allen meinen vielen Präparaten einige wenige Epithelzellen vor, die auf den ersten flüchtigen Blick Löcher an der Spitze gegen das Darmlumen hin vortäuschen. Sie stellen aber nichts anderes als geschrumpfte Zellen dar und sind somit auch Kunstprodukte. Selbstverständlich will ich damit nicht sagen, daß der Absorptionsprozeß nicht „kräftige Kontraktionen und Expansionen der Zotten" im Gefolge habe, daß ferner das Epithel infolge der peristaltischen Bewegung sowie durch das Passieren des Nahrungsbreis nicht sicherlich erheblichen „Druck- und Zugspannungen ausgesetzt" sei. Wenn hingegen intra vitam trotzdem keinerlei Abhebung des Zottenepithels von seiner natürlichen Unterlage zu konstatieren ist und keine Spalten und Zerreißungen im Zottenepithel auftreten, so ist dieser Umstand auf den durch Interzellularbrücken, noch mehr aber, glaube ich, auf den durch die protoplasmatischen Ausläufer oder Fortsätze der Epithelzellen in die Fasern des Zottenbindegewebes hinein gewährleisteten Zusammenhang zurückzuführen, wie in einer zweiten Untersuchung gezeigt werden soll. Niemals und unter keinen Bedingungen wäre ein bloßes Verkleben oder Verkitten der Zottenepithelzellen mit ihrer natürlichen Unterlage imstande, allen heftigen mechanischen Einwirkungen zu widerstehen; es müssen unbedingt gewisse, den festeren und andauernden Zusammenhang während des ganzen Lebens bewerkstelligende Vorrichtungen, Verbindungen, vorhanden sein. Darum darf ich schon heute den Satz aussprechen, daß die **direkte Kontinuität zwischen den Fortsätzen der Epithelzellen und den Zottenbindegewebsfasern eine normale Bildung** ist, die den festen Zusammenhang des Epithelgewebes verbürgt. **Die „Grünhagen schen Räume", sowie die Zerreißung und Schrumpfung der Epithelzellen jedoch sind Kunstprodukte,** was die histologischen Befunde sowohl als auch die Bilder klar und eindeutigerweise bewiesen haben. Die Bildung von Hohlräumen unter und von Spalten in dem Zottenepithel darf niemals und unter keinen Um-

ständen einer epithelialen Wiederausscheidung von Nahrungsbrei gegen das Zottenbindegewebe zugeschrieben werden [1]).

Alle diese Schlüsse bieten sich zum Teil selbst dar, wie auch die Bilder für sich selbst sprechen; nach allem aber steht nun zu hoffen, daß die „Lehre", wonach die „Grünhagenschen Räume" normale Bildungen seien, endgültig und für immer aus der neuen Literatur verbannt sein wird.

Zusammenfassend kann ich über die Bilder folgendes sagen. Die Figuren 1—8 sowie 15 und 16 zeigen deutlich die mittels verdünnter Kochsalzlösungen, destillierten Wassers und unnatürlicher Kombinationen von kaltem Sublimat-Kreosot-Xylol und Chromosmiumessigsäure-Kreosot-Xylol absichtlich erzeugten Kunstprodukte: subepitheliale Hohlräume — „Grünhagensche Räume", auch Epithelzerreißungen, während die Abbildungen 9—14 sowie 17—22, die mittels guter und allgemein empfohlener Methoden normale Verhältnisse wiedergeben, und zwar entstammen die Objekte dem gleichen Tier und wurden zur selben Zeit angefertigt; die Schnitte zeigen also auch das nämliche Verdauungsstadium, Zusammenhang der Epithelzellen und keinerlei Abhebung vom Zottenstroma. Daß meine „guten" Präparate gelegentlich kleine Kunstprodukte aufweisen, wurde oben ausgeführt. Den Grund habe ich im zweiten Kapitel der vorliegenden Arbeit (Historisches und Erfahrungen) namhaft gemacht, ferner in gelegentlichen Bemerkungen und Fußnoten angedeutet. Jeder Figur ist (auf den Tafeln) eine kurze Notiz über die Technik (Fixation + Färbung) und die Bildvergrößerung (mit $^1/_2$ Reduktion) beigefügt. Die Abbildungen 23—25 (nach Heidenhain aus Oppel) endlich zeigen Phagocyten in den Zotten, Protoplasmaeinschlüsse im Darmepithel und einen Durch-

[1]) Vergl. noch Peterfi T., 1914, Histologische Veränderungen der Darmepithelzellen während der Resorption. Verh. anat. Ges., Vers. 28, S. 163—181, ferner

Weigl R., 1906, Über die gegenseitige Verbindung der Epithelzellen im Darme der Wirbeltiere. Bull. intern. Acad. Cracovie. —

Neuere Literatur über Granulafärbungen, Fettsynthesen, Plasmastrukturen etc.:

Arnold J., 1903, Weitere Mitteilungen über vitale und supervitale Granulafärbung (Epithelien, Endothelien, Bindegewebszellen, Mastzellen, Leukocyten, Gefäße, glatte Muskelfasern). Anat. Anz., Bd. 24.

Arnold J., 1904, Weitere Beispiele granulärer Fettsynthese (Zungen- und Darmschleimhaut); ibid., Bd. 24.

Arnold J., 1911, Über feinere Strukturen und die Anordnung des Glykogens im Magen- und Darmkanal. Arch. f. mikr. Anat., Bd. 77, Abt. 1.

Arnold J., 1914, Über Plasmastrukturen und ihre funktionelle Bedeutung. Jena.

Ciaccio C., 1907, Sopra speciali cellule granulose della mucosa intestinale. Arch. ital. Anat. Embr., Vol. 6.

Ciaccio C., 1913, A proposito del lavoro de Dr. Harry Kull „Die basal gekörnten Zellen des Dünndarmepithels." Anat. Anz., Bd. 45.

Kull H., 1912/13, Die „basal gekörnten Zellen" des Dünndarmepithels. Arch. f. mikr. Anat., Bd. 81, Abt. 1.

Kull H., 1912/13, Über die Panethschen Zellen verschiedener Säugetiere. Anat. Anz., Bd. 41.

Kull H., 1913, Eine Modifikation der Altmannschen Methode zum Färben der Chondriosomen; ibid., Bd. 45.

schnitt durch das obere Zottenende (Fettresorption) mit vielen aus dem Stroma herausgefallenen Zellen, um die in meiner Arbeit kurz erwähnten einschlägigen Verhältnisse gemäß der älteren Literatur einigermaßen bildlich darstellen zu können. Die Figuren 1—18 habe ich teilweise mit Hilfe des Abbeschen Zeichenapparates und etwas schematisch angefertigt; die Abbildungen 19—25 dagegen sind mit freier Hand gezeichnet worden.

E. Zusammenfassung der Resultate.

I. Technisch-Methodologisches.

Die von der Mikrotechnik bereits festgestellten Verfahren und Methoden lassen sich auf Grund eigener Erfahrungen der Hauptsache nach bestätigen[1]).

1. Bei Anwendung der Flemmingschen Fixierungsflüssigkeit hat man sich genau an die Stöhrschen Vorschriften zu halten: vielstündige bis mehrtägige Fixation und Härtung im Alkohol von steigender Konzentration;

2. *die Mischung von Zenkerscher Flüssigkeit + Formol gestattet eine bloß fünfstündige Fixation;*

3. die gut in die Tiefe dringende Zenkersche Flüssigkeit verlangt eine 12—24stündige Fixierung, aber nicht länger, und *ein nicht zu kurzdauerndes Jodieren*, mindestens 20 Minuten;

4. die Darmauskleidung ist so zart und leicht verletzlich, daß man beim Fixieren der Darmstücke sogar von einem *Abspülen in Wasser* (vor der Fixation) *Umgang nehmen* sollte;

5. zur tadellosen Erhaltung und Fixierung des Darmzottenepithels sind Kombinationen von Sublimat, Chromsäure, Osmiumsäure und Essigsäure zu empfehlen;

6. das Friedenthalsche Gemisch (Trichloressigsäure + Uranylacetat) zeichnet sich durch gute Fixation und schnelle Tiefenwirkung aus und erhöht die Färbbarkeit der darin fixierten Gewebe[1]);

7. *eine Mischung von 10%igem Formol + 0,6%iger Kochsalzlösung fixiert besser als die sonst unbefriedigende Resultate liefernde wässerige Formollösung allein*[2]);

8. Zenkerlösung ist der modifizierten Fixierungsflüssigkeit Kultschitzkys vorzuziehen;

9. *von den drei Bouinschen Fixationsgemischen bewährt sich am besten das zweite: Pikrinsäure-Formol-Essigsäure;*

10. als Kernfarbstoff ist P. Mayers Hämalaun zu empfehlen, weil es eine Kontrolle der Stärke der Kernfärbung erlaubt;

[1]) Eigene neue Erfahrungen sind durch *Kursivschrift* hervorgehoben.

[2]) Sonst nur bei Friedenthal angegeben.

11. gelbliches Eosinpulver in 65%igem Alkohol gelöst gibt bei langer Tinktion gute Resultate;

12. Safranin färbt Material aus Sublimat schlecht;

13. die Biondilösung darf wegen des Säureverlustes nicht filtriert werden; zur Herstellung sind Methylgrün NMP, Säurefuchsin SMP und Orange GMP, sowie Erlenmayerkolben zu verwenden; ferner sind *Mörser und Kolben mit dem zur Lösung nötigen Wasser aus-, beziehungsweise abzuspülen*;

14. die konzentrierte wässerige Kresylviolettlösung ruft auf ihrer ausgesprochenen Metachromasie beruhende feine Nuancierungen hervor und tingiert am besten Material nach Formalinfixation, auch noch nach Sublimat;

15. Gentianaviolett läßt sich mit roten oder gelben Plasmafarbstoffen zu Doppelfärbungen verwenden.

II. Anatomisch-Histologisch-Physiologisches.

1. Die absichtliche Anwendung destillierten Wassers und verdünnter Kochsalzlösungen sowie unnatürlicher Kombinationen von Sublimat-Kreosot-Xylol und Chromosmiumessigsäure-Kreosot-Xylol ruft (weil dies falsche und ungebräuchliche Fixierungsflüssigkeiten sind) sowohl Epithelzerreißungen als auch Abhebungen des Epithelgewebes vom Zottenstroma hervor, woraus hervorgeht, daß diese Bildungen Kunstprodukte sind und nach Belieben experimentell erzeugt werden können;

2. gute, erprobte Fixationsgemische verursachen dagegen bei schonendster Behandlung des Materials, Verwendung bester Reagenzien und peinlichster Beobachtung sämtlicher Vorschriften weder Zerreißungen der Darmauskleidung, noch subepitheliale Hohlräume = „Grünhagensche Räume“, womit bewiesen ist, daß die Epithelzellen unter sich und das Zottenepithelgewebe mit dem Stroma intra vitam trotz aller mechanischen Einwirkungen organisch zusammenhängen;

3. die Präparate aus dem Meerschweinchendünndarm zeigen verhältnismäßig wenige Becherzellen; zwischen Stäbchen- und Becherzellen kommen alle möglichen Übergänge vor;

4. die Darmzotten haben bei *Cavia cobaya* die Form kleiner Leistchen und hängen an der Basis selten oder nie mit ihren Nachbarn zusammen;

5. die Brunnerschen Drüsen zeigen eine schwache Entwicklung;

6. von allen Darmschichten spielt das Epithel die wichtigste Rolle, weil ihm die eigentlich verdauende und resorbierende Tätigkeit, sowie die Bildung der mannigfachen Darmkanaldrüsen zukommt; wäre nun das Epithel im Leben zerrissen oder durch

Hohlräume vom Zottenstroma getrennt, so könnte es diesen Anforderungen nicht genügen;

7. die Zellkerne der Nährzellen liegen meistens basal, selten apikal; die Nucleoli kommen gewöhnlich in der 5—8-Zahl vor;

8. eine feine, tiefschwarze Linie überzieht als Randsaum alle Zellköpfe des Zottenepithelgewebes und setzt sich in das Schlußleistennetz hinein fort; aus dieser Kutikularbildung erheben sich die Stäbchen;

9. der Randsaum weist mancherorts feine Streifung auf; diese und noch mehr die Stäbchen sind bloß bei sehr starker Vergrößerung sichtbar;

10. Interzellularbrücken und protoplasmatische Epithelzellenausläufer in die Zottenbindegewebsfasern hinein gewährleisten den organischen Zusammenhang der Darmauskleidung sowie denjenigen zwischen Epithelgewebe und Zottenstroma;

11. die Kontinuität zwischen den Epithelzellenfortsätzen und den Zottenbindegewebsfasern ist (daher) eine normale Bildung;

12. die „Grünhagenschen Räume", sowie die anderen Kunstprodukte, als Epithelzerreißungen etc., dürfen niemals einer epithelialen Wiederausscheidung des Nahrungsbreis gegen das Zottenbindegewebe. überhaupt nie einer mechanischen Beeinflussung intra vitam, zugeschrieben werden.

Zum Schlusse erfülle ich noch die angenehme Pflicht, meinem hochverehrten Lehrer, Herrn Professor Dr. phil. et med. F. Zschokke, für die stete Unterstützung und mannigfache Anregung, welche er mir bei der vorliegenden Arbeit zu Teil werden ließ, den herzlichsten und ergebensten Dank auszusprechen. Den Herren Privatdozenten Dr. N. G. Lebedinsky und Dr. R. Menzel bin ich für ihr lebhaftes Interesse, das sie meiner Untersuchung entgegenbrachten, ferner für technische und Literaturangaben sehr verbunden. Meine Dankesschuld wäre indessen nicht völlig getilgt, wenn ich der großen Mühe und freundlichen Bedienung folgender Bibliotheken nicht auch dankend und anerkennend gedächte: Universitätsbibliothek Basel, Zentralbibliothek Zürich, Concilium bibliographicum Zürich, Bibliothek des Zoologischen Instituts beider Hochschulen Zürich, Stadtbibliothek Neuenburg, Bibliothek der Zoologischen Anstalt Neuenburg, Universitätsbibliothek Genf, Bibliothek der Anatomischen Anstalt Basel, Bibliothek des Physiologischen Instituts (Vesalianum) Basel. Endlich ist mir meine Frau bei der Aufstellung des Autorenregisters und der alphabetischen Ordnung meines reichhaltigen Literaturverzeichnisses, sowie bei dessen Auswahl für die Dissertation hilfreich an die Hand gegangen, wofür ich ihr warme Anerkennung zolle.

F. Anhang*).

1. Uber R. Montis Untersuchungen und Formulierung ihrer Resultate.

(Zu Seite 14, Fußnote 1.)

Als Nachtrag muß ich hier notwendigerweise noch zwei Publikationen, eine von Rina Monti[1]), die andere von Dav. Carazzi[2]), erwähnen, weil sie mich lehren, Montis Angaben mit Vorsicht zu verwenden und ihre Befunde über die Verhältnisse im Darm winterschlafender Tiere bei meinen späteren Untersuchungen kritisch zu verwerten. Beweis:

a) R. Monti wirft Carazzis Assistenten Arcangeli zu Unrecht vor, daß dessen Arbeit „sullo stesso argomento" [Archivio Anat. Embr., vol. V, fasc. I, 1916; wodurch ich auf eine neue Arbeit aufmerksam gemacht wurde, die aber für die vorliegende Untersuchung nichts wesentlich in Betracht zu Ziehendes enthält] die Werke von Reuter, Beguin, Bezzola, Pugliese und De Luca vernachlässige respektive nicht erwähne, während Carazzi nachweist, daß die vier Publikationen von Bezzola, Pugliese, De Luca und Arcangeli zeitgenössisch sind, und daß „a piè di pagina (150) è citato l'Ergebniß dell'Oppel, nel quale il lavoro del Reuter è riassunto largamente e criticato"[3]); ferner „a p. 170 e 171 dell'Arcangeli il Reuter è specificatamente menzionato". Darum wäre mit Carazzi „giustificata la conclusione che la signorina M. non ha letto[3]) il lavoro da lei criticato e non conosce gli Ergebnisse del Merkel e Bonnet".

b) Monti schreibt auf Seite 556: „l'Arcangeli descrive con qualche variante quando io ho già veduto: la sua diversa interpretazione riguarda solo il modo col quale avviene l'assorbimento: egli ammette una secrezione intercellulare, che, del resto, non è un'idea nuova, perchè venne già messa innanzi pei grassi dal Reuter". Also verwechselt Monti „l'assorbimento con la secrezione"[3])! Dieser Irrtum unterläuft Monti noch zweimal, Seite 562 und 564.

---

*) Infolge eines Irrtums wurde der Anhang vorliegender Publikation statt in Petit-, in Normallettern gesetzt.

[1]) Monti R., 1907, Nuovo contributo allo studio dell' assorbimento intestinale. Rend d'Istituto Lombardo, Ser. II, v. 40, fasc. X—XI, p. 550—565.

[2]) Carazzi D., 1907, A proposito di assorbimento intestinale. Monit. zool. ital., vol. 18, Anno 18, S. 187—192.

[3]) Vom Verf. d. P. gesperrt.

c) Monti schreibt Arcangeli eine „asserzione“ zu, während dieser einen „reperto anatomico“ beschreibt; denn die „lacune interepiteliali“ werden nicht „ammesse“, sondern „dimostrate“; das ist doch, wie Carazzi mit Recht sagt, „molto diverso“.

d) Am schwerwiegendsten, und worauf Carazzi nachdrücklich hinweist, ist, daß Arcangeli, Bezzola und De Luca „independentemente uno dall' altro“ und „di pieno accordo“ der Arbeit (1903) Montis nur „il valore di una semplice conferma di quelli del Mingazzini“ zuerkennen, und daß ferner die genannten Autoren, „senza saper l' uno dell' altro“, der von Monti angewandten Technik „le stesse obiezioni fatte al Mingazzini“ machen, „le stesse, in fondo, sollevate dal Heidenhain contro il Grünhagen“. Also Montis Publikation „una semplice conferma dei risultati del Mingazzini, mentre essa dichiara, ora (1907), di dissentire profondamente da quest' ultimo“[1])! Zur besseren Orientierung zunächst noch zwei Zitate aus der Publikation 1907. „Io mi sono guardata bene però dall' affermare o dal lasciar credere neppure lontanamente che avvenisse un disfacimento delle porzioni basilari degli elementi epiteliali o che si formassero delle lacune tra lo stroma e l' epitelio: e se non ho insisto su questo punto fu perchè la differenza tra i fatti da me descritti e quelli esposti dal Mingazzini era appunto la ragione fondamentale del mio lavoro, che risultava subito alla mente del lettore (551)“. Außerdem: „I raggrinzamenti, i distacchi di tessuti sono facili a riconoscersi, ed io non ho mai sognato di descriverli come fenomeni di assorbimento. Tale obbiezioni si può muovere — ne convengo — ad alcune descrizioni del Mingazzini (562)“. Darum rügt Carazzi mit Recht, daß, wenn Monti in der Arbeit von 1903 doch „fosse persuasa dell' inesistenza degli spazii sottoepiteliali del Grünhagen, rimessi in onore dal Mingazzini“, sie es nicht klar und deutlich sage, sondern also schreibe: „D' altra parte lo studio dei miei preparati, mentre poteva permettermi di controprovare e di meglio convalidare gli importanti risultati del Mingazzini, mi dava altresi l' occasione di studiare altri problemi, che il Mingazzini non ha trattato ne' suoi lavori.“ Tatsächlich finden sich in der Publikation von 1907 wieder zwei Stellen aus der Memoria von 1903, „che lasciano in dubbio il lettore, e sono i due brani della pag. 16 e un altro delle conclusioni a p. 29“.

Wer die Zitate Montis auf S. 13/4 d. P. aus der Denkschrift 1903 liest, wird zweifelsohne ohne weiteres mit mir an-

[1]) Vom Verf. d. P. gesperrt.

nehmen, daß Monti den Anschauungen Mingazzinis beipflichtet. Nach der Lektüre der Nota von 1907 aber — die paar Stellen auf S. 63/4 mögen genügen — wird wohl jeder Leser mit Carazzi einig gehen: „Ora domando a qualunque lettore non prevenuto se l'insieme del lavoro della M. non debba esser interpretato coma decisamente favorevole ai risultati del Mingazzini. Se in un primo periodo l'epitelio è ancora[1]) aderente allo stroma non è già implicita la conseguenza che in seguito non lo sarà più? E se alla fine della secrezione interna l'epitelio si va ricomponendo[1]) al suo piede non si deve intendere che prima s'era scomposto per lasciare lo spazio del Grünhagen?

„Mi pare che nessun dubbio possa restare, malgrado le espressioni incerte sparse qua e là, sulle idee della M. Ora essa dichiara esplicitamente di rinnegare il Mingazzini e i relativi spazî sottoepiteliali e sta bene; ma ha torto quando vuole accusare i suoi critici di averla fraintesa nel lavoro del 1903."

Diese drei (mir neuen) Publikationen von Monti, Carazzi und Arcangeli veranlassen mich, die von Mingazzini[2]) untersuchten morphologischen Veränderungen des Darmepithels während der Absorption der Nährsubstanzen und seine Resultate mit ein paar Worten zu streifen.

In der ersten Nota kommt Mingazzini bezüglich der absorbierenden Elemente der Zotten im Darm der Henne u. a. zum Schluß, daß sie „hanno una inversione di funzionalità rispetto alle ordinarie cellule secernenti: queste segregano dalla loro superficie esterna o libera; quelle hanno una uguale secrezione dalla loro superficie interna od aderente al connettivo. I leucociti interposti tra le cellule dell' epitelio intestinale, che si rinvengono principalmente verso la base delle cellule cilindriche, hanno il significato di elementi che entreranno in funzione dopo avvenuta la secrezione interna dell' epitelio assorbente"[3]).

In der zweiten Arbeit legt Mingazzini das von anderen Histologen als Kunstprodukt gehaltene Aufrichten des Zottenepithels als einen normalen Absorptionsprozeß dar. Die (1877 von Grünhagen beschriebenen) unterepithelialen Hohlräume seien nichts anderes als die durch die innere Sekretion der absorbierten Substanz bedingte Erscheinung. Im Anfang gehe die Absorption in dem gegen die freie Oberfläche liegenden Teil des Protoplasmas vor sich, dann folge eine Änderung im basilaren, das heißt in dem gegen das Zottenbindegewebe gewendeten

* [1]) Von Carazzi gesperrt.
[2]) Siehe Note 2, S. 14 d. P.
[3]) Aus Monti, die Mingazzini zitiert, siehe Note 2, S. 13 d. P., II. Kapitel „Cenno Storico".

Zellenteil; es finde eine Trennung der Zellränder statt und die Bildung einer Schicht plasmatischer Kugeln zwischen dem Zottenstroma und der Zone der epithelialen Kerne. Mingazzini weist ferner darauf hin, daß dieses Phänomen nach der Sekretion allmählich verschwindet und die Epithelzellen sich noch unversehrt zeigen; daß die Absorption hauptsächlich im Zottengipfel vor sich geht und sich im Hinabsteigen gegen die Basis vermindert, und daß die verschiedenen Zotten nie die gleiche Absorptionsphase aufweisen. Für meine später zu besprechenden Untersuchungen scheint mir die Tatsache, wonach im Darm ausgehungerter Hennen das Zottenepithel viel niedriger ist, und wonach zu Beginn des Fastens noch ein schwaches Aufsaugen stattfindet, wichtig zu sein.

In der dritten Nota endlich beschreibt Mingazzini die Absorption im Knorpelfisch- und Mausdarm und kann an Hand von Mausdarmpräparaten die im Vogel- und Fischdarm gemachten Beobachtungen bestätigen. Eine Feststellung, die ich in Schnitten aus dem normalen Haselmausdarm schon vielfach zu konstatieren Gelegenheit hatte, hat mich namentlich interessiert, nämlich daß die Zellkerne in der Ruhe mehr Chromatin und einen regelmäßigeren Umfang besitzen als während oder sofort nach dem Aufsaugungsprozeß.

Nach dieser kurzen Inhaltsangabe der Mingazzinischen Arbeiten wird man Carazzis Kritik der oben genannten Publikation Montis, insofern sie zu den Resultaten Mingazzinis Stellung nimmt, eher begreifen.

Vergl. noch Arcangeli A., 1906, I cambiamenti dell' epitelio intestinale del Box salpa L. durante l'assorbimento. Arch. ital. Anat. Embriol., Vol. 5; 1907, Contributo alla conoscenza della struttura minuta della Mucosa stomacale del Tropidonotus natrix. Atti Soc. tosc. Sc. nat. Mem., Vol. 23; 1908, Einige histologische Beobachtungen über das Deckepithel des Oesophagus beim Meerschweinchen. (Mit besonderer Berücksichtigung des Keratohyalins.) Monatsh. prakt. Dermat., Bd. 47.

Monti R., 1904, Les fonctions de sécretion et d'absorption intestinale étudiées chez les animaux hibernants. (Mem. Lomb. Sc. Lett. [3], Vol. 20.) Arch. ital. Biol., T. 40; 1905, Il rinnovamento dell' organismo dopo il letargo. (Unione zool. ital.) Monit. zool. ital., Vol. 16, p. 223—227; 1905, Studi sul letargo. Arch. Fisiol., Vol. 2, p. 633—637; 1905, Le leggi del rinnovamento dell' organismo studiate negli animali ibernanti. Rend. Ist. Lombard. [2], Vol. 38.

Monti R. u. A., 1900, Osservazioni sulle marmotte ibernanti. Reale Ist. Lomb. Sc. e Lett. Ser. II, Vol. 33, fasc. 7/8, Mi-

lano; 1902, Le ghiandole gastriche delle Marmotte durante il letargo invernale e l'attività estiva. Ric. Lab. Anat. norm. Roma, Vol. 9, p. 147—173; 1903, Les glandes gastriques des marmottes durant la léthargie hivernale et l'activité estivale. Arch. ita. Biol., T. 39.

Pugliese, 1905, Cambiamenti morfologici dell' epitelio delle ghiandole digestive e dei villi intestinali nei primi giorni della rialimentazione. Bull. Sc. med., Organo della Soc. med.-chir. e della Scuola med. di Bologna. Anno 76.

Zillinberg-Paul O., 1909, Fortgesetzte Untersuchungen über das Verhalten des Darmepithels bei verschiedenen funktionellen Zuständen. III. Mitt. Zeitschr. f. Biol., Bd. 52.

2. Fixierung der Darmpräparate aus Fleisch- und Pflanzenfressern.

(Zu Seite 16, Fußnote 2.)

„Hier liegt die Sache so, daß man zum Beispiel bei Kaninchen und Meerschweinchen eigentlich mit jeder Fixierungsflüssigkeit, wenn man sie einigermaßen sorgfältig anwendet, prachtvolle Bilder erhält. Hingegen bekommt man von Ratten, Katzen und Hunden nur mit großer Schwierigkeit und nur mit beiden oben genannten Fixierungsflüssigkeiten[1]) gute Fixation. Es scheint daher, daß die Darmepithelzelle des Pflanzenfressers sich besser zur Fixation eignet als die Darmepithelzelle des Fleischfressers; doch soll diese Regel nur für die warmblütigen Säugetiere aufgestellt werden. Vollständig verallgemeinern läßt sich diese Regel deshalb nicht, weil der Darm des mit Fleisch gefütterten Tritons sich ebensogut fixieren läßt wie der eines Pflanzenfressers, Kaninchens oder Meerschweinchens“[2]).

3. Eine weitere Fixierungsart Grünhagens.

(Zu Seite 19, Fußnote 1.)

Zum Beweis, daß auch die Epithelzellen des „ausgeschnittenen überlebenden Froschdarmes“ Fett resorbieren, wählte Grünhagen eine Methode, über die er schon 1879 berichtet hatte.[3]) „Um unzweideutige Ergebnisse zu erzielen“, nahm er Frösche, die „längere Zeit gehungert“ hatten, „deren Därme also frei von Nährbestandteilen“ waren. Der Magen wurde freigelegt, „innerhalb seines Pylorusteiles“ so durchschnitten, „daß ein Rest des Pylorus mit dem übrigen Darmtraktus im Zusam-

*[1]) Zenkersche und Altmannsche Lösung.

[2]) Demjanenko, l. c.; siehe Note 3, S. 14/5 d. P.

[3]) Grünhagen A., C. R. du Congrès périodique intern. des Sc. méd. Amsterdam. — A. Will, Pflügers Arch. f. d. ges. Physiol., Bd. XX, S. 255.

menhang“ verblieb. Sodann wurden die Darmwandungen mit Gallensekret benetzt oder durchtränkt[1]) und schließlich „Öl, Milch oder andere Suspensionsflüssigkeiten“ vom Pylorus aus eingespritzt[1]). Das nach dieser Vorbereitung abgeschnittene[1]) Darmstück ließ Grünhagen sechs Stunden lang unter den nötigen Vorbeugungsmaßregeln gegen Austrocknung „sich selbst überlassen“ liegen, versenkte es dann sofort und unaufgeschnitten auf $2^1/_2$ Stunden in Flemmingscher Fixierungslösung. Die Weiterbehandlung beschränkte sich auf 24stündige Entwässerung und ebenso lange Härtung in absolutem Alkohol. Diesmal erfolgte die Einschließung der Längs- und Querschnitte „ohne vorangehende Färbung“ wieder in chloroformigem Kanadabalsam.

Zur Fixationsdauer und direkten Härtung in absolutem Alkohol habe ich die gleichen kritischen Bemerkungen beizufügen wie auf S. 32 d. P., s. Fußnote 1.

4. Beseitigung der Darmmuskelkontraktionen durch Fixation in Ringerlösung.

(Zu Seite 23, Fußnote 1.)

Demjanenko[2]) schreibt nach der oben (S. 67) zitierten Bemerkung — bessere Fixierungsmöglichkeit der Epithelzellen aus dem Darm herbivorer Säuger — über die Muskelkontraktionen der Darmzotten und deren Unschädlichmachung durch die Ringerlösung folgendes:

„Zum Teil scheint die schlechte Fixation gewisser Zotten auf der energischen Kontraktion der Darmzottenmuskulatur kurz vor oder während des Fixationsprozesses zu beruhen. Dieser Fall kommt besonders bei der Katze zur Beobachtung. Es ist außerordentlich schwer, Zottenbilder im Katzendarme zu erhalten, welche gänzlich frei sind von störenden Umformungen infolge der Muskelkontraktion. Um bei dem Katzendarme diese störende Muskelkontraktion zu beseitigen, hat Prof. Asher eine Methode ausgearbeitet, welche sich bewährt hat.

„Sofort nach dem Tode kommt das noch lebenswarme Darmstück in auf 0^0 abgekühlte Ringerlösung, welche gleichzeitig Atropin enthält, so daß die Ringerlösung etwa $0{\cdot}1\,^0/_0$ ist.[3])

---

[1]) Bezüglich der interessanten und instruktiven Einzelheiten muß ich auf die Originalarbeit Grünhagens, S. 535 ff., verweisen, da die Namhaftmachung aller Details hier zu viel Raum in Anspruch nähme. NB. Diese Bemerkung gilt ferner für alle kurzgefaßten Notizen über Fixierungs- und Färbungsmethoden. — Vergl. noch Weiß O., 1912, Die Resorption des Fettes im Magen. Pflügers Arch. f. d. ges. Physiol., Bd. 144, Heft 11/12, S. 540—543; ferner Weiß O., 1912, Eine Methode, die Belegzellen der Magenschleimhaut isoliert zu schwärzen; ibid.

[2]) l. c.; I. Teil. Vergleichend physiologische Untersuchung des Verhaltens des Zottenepithels mit den gewöhnlichen Protoplasma färbenden Methoden; siehe S. 16 und Anhang S. 67 d. P.

[3]) Encyklopädie, 2. Aufl., Bd. I, S. 114 (Blut): „Ringersche Lösung: 100 cm^3 enthalten 0,8—0,9 Na Cl, 0,02 $Ca\,Cl_2$, 0,02 K Cl und 0,01—0,02 $Na\,HCO_3$“.

Nach 10 Minuten Verweilen darin kommt das Darmstück in gleichfalls eisabgekühlte 50% Alkohollösung und verweilt dort eine Stunde; dann je zwei Stunden in 60, 70, 80% Alkohollösung. Die Verdünnung des konzentrierten Alkohols, um die gewünschte Konzentration zu erhalten, wird so bewerkstelligt, daß die Lösung schließlich isotonisch mit 0,9% Kochsalzlösung wird. Die weitere Behandlung geschieht im übrigen wie bei anderen Methoden.

„Katzendärme, welche nach der soeben beschriebenen Methode fixiert worden sind, zeigen in den meisten Fällen, aber nicht in allen, keine Spur von Schrumpfung. Der Zusammenhang zwischen Zottenepithel und Zottenstroma ist an keiner Stelle gelockert, und die Muskulatur ist in unkontrahiertem Zustand fixiert. Dadurch fällt die wellige Kontur der Ansatzlinie von Zottenepithel und Zottenstroma, welche durch Muskelzug zustande kommt, weg. Der einzige Nachteil, welchen diese Methode hat, ist der, daß die Färbungen nicht ganz so gut ausfallen wie bei gelungenen Zenkerpräparaten.

„Eingebettet habe ich die nicht mit der Altmannschen Methode fixierten Präparate nach der Methode von Pranter".[1])

Da die bezüglichen Angaben Demjanenkos klarer und ausführlicher gehalten sind als die in der Encyklopädie,[1]), mögen die detaillierten Vorschriften der Verfasserin über die Anwendung der Pranterschen Methode hier noch Platz finden.

„Die in 95% Alkohol aufbewahrten Präparate werden für 25 Stunden in absoluten Alkohol gebracht, dann für weitere 12—25 Stunden in dünnflüssiges Zedernöl. Dann wird das Öl durch frisches ersetzt, in welchem die Präparate wiederum 21—24 Stunden belassen werden; dann kommen dieselben auf 18—24 Stunden in Tetrachlorkohlenstoff und auf weitere 12 Stunden in eine bei Zimmertemperatur gesättigte Lösung von Tetrachlorkohlenstoff. Nun erwärmt man die Präparate samt der Paraffinlösung etwa $^1/_2$ Stunde lang im Thermostaten, bringt nachher die Präparate in geschmolzenes Paraffin, wo sie 4—6 Stunden liegen bleiben, und bettet sie dann in gewohnter Weise ein. Die ganze Prozedur fordert also mindestens $3^1/_2$ mal 24 Stunden."

5. Über das Kolossowsche Osmiumsäuregemisch.

(Zu Seite 24, Fußnote 1.)

Dieser Autor hat 1893[2]) mit seiner „Osmiumschwärzungsmethode die Intercellularbrücken in den einfachen Pflasterepi-

[1]) Encyklopädie. 2. Aufl., Bd. II, S. 359 (Paraffin und Paraffineinbettung).

[2]) Kolossow A., Über die Struktur des Pleuroperitonealepithels und des Gefäßepithels (Endothels), Arch. f. mikr. Anat., Bd. 42.

thelien nachgewiesen“ und schon 1892[1]) auf „eine neue Methode der Bearbeitung der Gewebe mit Osmiumsäure“ aufmerksam gemacht; in der in Fußnote 1, S. 24 d. P. zitierten Arbeit will er darüber aufklären, „ob solche Zellenbrücken überall im Epithelgewebe vorkommen oder nicht“. Kolossow ist „überzeugt davon, daß es weder durch die von mir .... früher angegebenen, noch durch alle anderen Methoden, welche sonst die Form der Epithelzellen aufs Schönste hervortreten lassen, möglich sein würde, die Verbindung dieser Zellen wegen ihrer nahen Aneinanderlagerung wenn sie tatsächlich auch existierte, in vielen Epithelien, besonders Drüsenepithelien, nachzuweisen“, und will nun eine Fixierungsmethode anwenden, „welche eine regelmäßige Schrumpfung der Zellen hervorruft, wodurch dann die Intercellularbrücken, falls sie vorhanden sind, zu Tage treten“[2]).

„Anstatt die Objekte durch Einlegen in die wässerige oder alkoholwässerige Osmiumsäurelösung zu fixieren, wende ich nunmehr folgende Fixierungsmischung an:

½% wässerige Osmiumsäurelösung	100 c. c.
35% Salpetersäure	½ bis 1 c. c.
Eisessig	1 c. c.
Kalium nitricum	10 bis 12 grm.;

diese Mischung injiziere ich innerhalb einiger (2—3) Minuten in das Blutgefäßsystem des zu untersuchenden Organs eines frisch getöteten Tieres, nachdem die Blutgefäße vorher durch 0,6% Kochsalzlösung ausgespült worden sind. Das injizierte Organ wird dann in kleine Stückchen zerschnitten, die anfangs bis zur endgültigen Fixation auf 16—24 Stunden in rein ½% Osmiumsäurelösung, alsdann aber auf weitere 24 Stunden in 10% Tanninlösung gelegt werden. Die letztere Lösung wird mehrmals gewechselt, bis sie sich zu schwärzen aufhört; dann werden die Objekte zunächst in Wasser und hierauf in 70% Alkohol ausgewaschen, bis dieser letztere sich nicht mehr färbt. Ferner werden sie nacheinander in 85%, 96% und endlich in absoluten Alkohol gebracht und in Paraffin eingebettet. — Die Mikrotomschnitte brauchen weiter nicht gefärbt zu werden, da die gegenseitigen Beziehungen der Epithelzellen, falls die Injektion geschickt war, ohnedies sehr deutlich zu Tage treten.“

---

[1]) Kolossow A., 1. Über eine neue Methode der Bearbeitung der Gewebe mit Osmiumsäure; 2. Ergänzungsbemerkung über meine Methode etc.... Zeitschr. f. wiss. Mikr. und f. mikr. Technik, Bd. 9.

[2]) Ich darf hier vielleicht auf meine kritische Bemerkung in Fußnote 1, S. 22 d. P., 2. Alinea, hinweisen. Kolossows Auslassungen, hier über Zellenschrumpfung und weiter unten über das schwere Eindringen der Fixationsflüssigkeiten nach Flemming, Hermann u. a., berechtigen auch wieder zu meinen ernsten Zweifeln an der objektiven Richtigkeit der Aussagen Grünhagens, resp. der Einsicht in die Wirkung der Fixierung durch Flemmings Gemisch, und zu meinen Vermutungen über die Entstehungsweise der falschen Grünhagenschen Bilder, sowie seiner Theorie von den subepithelialen Hohlräumen.

Neu waren mir ferner die lehrreichen und interessanten Mitteilungen auf Seite 5/6. „Es ist zu bemerken, daß die organischen Verbindungen zwischen den Zellen im Epithelgewebe auch durch die Flemmingsche und Hermannsche Flüssigkeit sowie durch viele andere hergestellt werden können, falls man diesen 10 und mehr Prozent irgend eines Neutralsalzes hinzufügt[1]). Sie treten dennoch nicht überall hervor, sondern nur da, wo die Zellen reich an Protoplasma sind, und kommen weniger deutlich zum Vorschein als bei Anwendung der empfohlenen Fixierungsmischung. Dies läßt sich dadurch erklären, daß die anderen Fixierungsflüssigkeiten, besonders Alkohol, das Zellprotoplasma sofort rigid machen[1]), so daß dasselbe beim Entziehen des Wassers durch das in der Fixierungsflüssigkeit gelöste Neutralsalz entweder sehr wenig oder gar nicht weiter schrumpfen kann, Osmium—essig—salpetersäurelösung, sowie eine reine Osmiumsäurelösung, tut dies nicht, da sie erst nach längerer Einwirkung die Zellform vollkommen fixiert .... Die vorläufige Fixierung der Organe durch Injektion einer fixierenden Flüssigkeit in die betreffende Arterie (je nach dem Zwecke, mit oder ohne Neutralsalz) ist überhaupt die einzige zweckmäßige Fixierungsmethode, da nur dabei eine schnelle und gleichzeitige Fixierung der sämtlichen Formelemente zu erzielen ist.“ — Ebenso Seite 9, Fußnote 1: „Ich halte es für notwendig zu bemerken, daß bei Anwendung der Fixierungsmischung ohne Neutralsalz die Objekte unter der Einwirkung der Tanninlösung verhältnismäßig schwach geschwärzt werden und infolgedessen einige Details der Struktur, welche im Falle der Anwendung der Mischung mit Kalium nitricum ganz unsichtbar werden, nun nicht so scharf hervortreten, wie man es wünschen möchte.“

Vergleiche ferner (nach Kolossow):

Hebold O., 1879, Ein Beitrag zur Lehre von der Secretion und Regeneration der Schleimzellen. Diss. Bonn.

Flemming W., 1883, Über den Inhalt der Intercellularlücken in geschichteten Epithelien. Mitt. f. d. Ver. Schlesw.-Holst. Ärzte. (Merkel-Bonnets Ergeb. d. Anat. und Entwicklungsgesch., Bd. 4, S. 379, 1895.)

Langley J., 1884, On the structure of secretory cells and on the changes which take place in them during secretion. Intern. Monatsschr. f. Anat. u. Physiol., Bd. 1. (Nach Hofmann-Schwalbe's Jahresber., Bd. 13, 1886.)

Mitrophanow P., 1884, Über die Intercellularlücken und Intercellularbrücken im Epithel. Zeitschr. f. wiss. Zool., Bd. 39.

[1]) Vom Verf. d. P. gesperrt.

Schiefferdecker P., 1884, Zur Kenntnis des Baues der Schleimdrüsen. Arch. f. mikr. Anat., Bd. 23.

Klecki C., 1891, Experimentelle Untersuchungen über die Zellbrücken in der Darmmuskulatur der Raubtiere. Diss. Dorpat.

Seidenmann M., 1893, Beitrag zur Mikrophysiologie der Schleimdrüsen. Intern. Monatsschr. f. Anat. u. Physiol., Bd. 10.

Langendorff O. und Laserstein S., 1894, Die feineren Absonderungsvorgänge der Magendrüsen. Arch. f. d. ges. Physiol., Bd. 55.

Flemming W., 1895, Über Intercellularlücken des Epithels und ihren Inhalt. Anat. Hefte, Heft 17 (Bd. 6, H. 1).

Garten S., 1895, Die Intercellularlücken der Epithelien und ihre Funktion. Arch. f. Anat. u. Physiol.

6. Ciaccios Modifikation.

(Zu Seite 26, Fußnote 7.)

Hier sei auch auf Ciaccio (1903, Anat. Anz., Bd. 22) verwiesen, der Amphibienebennieren außer in Bouinschem und Hermannschem Gemisch noch in einer eigenartig modifizierten Lösung fixiert:

4 g Kaliumbichromat 10 cm³ Formol 100 cm³ Aqua distillata 3—4 Tropfen reiner Ameisensäure	Nachbehandlung in 10%iger Sublimatlösung und Auswaschung.

Vogelthymus fixiert derselbe Autor (1906, ibid., Bd. 29) in Bouin und einer aus Formalin, Chrom- und Essigsäure bestehenden Mischung.

7. Drei weitere Modifikationen.

(Zu Seite 27, Fußnote 2.)

Encyklopädie, 2. Aufl., Bd. 2, S. 523 (Sublimat): „Bouin fügte zu

1%igem Platinchlorid . . . . . 20 konzentriertes wässeriges Sublimat . . 10 und Eisessig oder Ameisensäure . . 2—5“	III A

Siehe auch M. und P. Bouin (Bibl. Anat., Bd. 6, 1898), Modifikation:

„1%iges Platinchlorid . . . . . 20 + konzentriertes wässeriges Sublimat . 10 + Formol . . . . . 10 + Ameisensäure . . . . . 5“	III B

R. W. Hoffmann hat III A „für die schwer zu konservierenden Collembolen“ noch einmal modifiziert:

„1%iges Platinchlorid 10
+ konzentriertes wässeriges Sublimat . 5
+ Alc. abs. 5
+ Eisessig 1
} (einige Minuten bei 60°, dann kalt 2,5—3 Stunden).“

8. R. Montis Fixationsarten des Murmeltierdarmes und einiges aus ihrer „spiegazione delle figure“.

(Zu Seite 27, Fußnote 7.)

A. Allgemeines. Nicht alle von der modernen Technik angeratenen Methoden „sono ugualmente atti a fissare le diverse particolarità della mucosa intestinale. Così, ad esempio, il liquido Carnoy [1]), che ha fornito a mio fratello ed a me buonissime preparazioni d'epiteli renali, non ha qui ben corrisposto allo scopo“. Monti erzielte mit den Fixierungsflüssigkeiten nach Mingazzini [2]), Zenker, Hermann, Flemming, der modifizierten Perenyischen, nach Möller [3]) und mit einer „miscela osmio-bicromica“ [4]) gute Resultate.

Anwendung des Möllerschen Fixationsgemisches (nach Monti):

a) Material kommt auf 24 Stunden in diese Flüssigkeit,
b) dann auf 3—4 Tage in 3%iges Kalibichromat,
c) hernach auf 3 Stunden in fließendes Wasser,
d) endlich in Alkohol [5]).

B. Spezielles. Monti fixiert:

1. Mit Flemmingscher Flüssigkeit:

a) „Villo in riposo di marmotta: cellule epiteliali aderenti allo stroma connettivale molto compatto, ricco di leucociti. Apparecchio ciliare molto stipato . . . .“

---

* [1]) Bestehend aus 3 Teilen 100%igem Alkohol + 1 Teil Eisessig. Sehr viele Modifikationen, auch Zusatz anderer Fixationsmittel, zum Teil von Carnoy selbst angegeben. Ist hier, wie ich vermute, das ursprüngliche Gemisch gemeint, so kann ich an keine guten Resultate glauben. Vergl. Note 4, S. 38 d. P.

* [2]) Sublimato-alcoolico acetico. Näheres gibt Monti nicht an. Nach der Encyklopädie: 2 Teile konzentriertes wässeriges Sublimat + 1 Teil Eisessig + 1 Teil abs. Alkohol. (2. Aufl., Bd. II, S. 521.)

[3]) = „una miscela di 40 parti di bicromato di potassa al 3 p.%
+ 10 „ „ formalina „ 40 p.%“, womit Möller besonders die Darmschleimhaut fixiert hat.

[4]) Mischungsart nicht angegeben, bloß ein Verweilen darin von 3—4 Tagen. Mir sind nur 2 Osmium-Kalibichromatmischungen bekannt: das sogenannte Altmannsche Gemisch (2½%ige Kalibichromatlösung + 2%ige Osmiumsäure zu gleichen Teilen) und die Golgische Härtungsflüssigkeit (entweder 8 Teile 2%—2½%iges Kalibichromat + 2 Teile 1%ige Osmiumsäure oder 2 Teile 3%iges Kalibichromat + 1 Teil 1%ige Osmiumsäure).

[5]) Monti schreibt nur: „si passano negli alcool“; es ist, nach kurzer Abspülung in Aq. dist., die Härtung im allmählich verstärkten Alkohol gemeint.

b) „Porzione apicale di un villo in riposo .... Cellule cilindriche che, specialmente verso lo stroma, presentano ponti protoplasmatici, che uniscono gli elimenti fra di loro ....“

c) „Villo in attività, è rappresentato nel terzo periodo dell'assorbimento: l'epitelio è basso .... Fra le cellule epiteliali e lo stroma osservasi un largo strato di sostanza segregata, che appare costituita da un reticolo sparso di abbondanti granulazioni .... Stroma che segue l'andamento ondeggiante dell'epitelio ....“

d) „Porzione del villo sopradescritto .... Le cellule, verso la sostanza secreta, appajono sfrangiate, e lo stroma connettivale è assai rilassato.“

e) „Porzione di villo in attività. Verso lo stroma l'epitelio offre aspetto reticolato, e contiene, in mezzo a tale reticolo, granuli di dimensioni variabili ....“

2. Mit dem modifizierten Perenyischen Gemisch: „Porzione di villo di marmotta sveglia dopo la digestione: l'epitelio è ritornato aderente allo stroma: evidenti i ponti protoplasmatici fra i singoli elementi cilindrici e fra lo stroma e gli elementi stessi ....“

3. Mit Zenkerscher Flüssigkeit: „Ghiandola di Lieberkühn di marmotta in letargo .... Il margine libero delle cellule cilindriche è inspessito, e già sul fondo della cripta presenta un inizio di apparecchio ciliare. Cellula mucipara situata anche sul fondo della ghiandola ....“

4. Mit dem Hermannschen Gemisch:

a) „Fondo cieco di Lieberkühn di marmotta in attività: cellule cilindriche frammiste a cellule granulifere .... Margine libero delle cellule cilindriche e granulifere molto netto, ma privo di apparecchio ciliare .... Giovani cellule mucose sul fondo della ghiandola ....“

b) „Ghiandola di Lieberkühn di marmotta in attività .... Cellule granulifere lontane dagli elementi in mitosi ....“

c) „Follicolo solitario dell'intestino, centro germinativo, nella marmotta sveglia. Si vede come esso sia costituito essenzialmente da linfociti fittamente addossati ....“ [1])

Zum Vergleich und teilweise als Illustration meiner auf eigenen Experimenten beruhenden kritischen Bemerkungen über die verschiedenen Fixationsarten seien angeführt die

[1]) Über Rina Montis' Färbungsmethoden des Murmeltierdarms siehe nach dem Kapitel III, Farben und Färben, resp. im Anhang Nr. 11, S. 77 d. P.

9. eigenen Fixierungsversuche mit dem Haselmausdarm.

(Zu Seite 28, Fußnote 2.)

1. Ösophagus fixiert mit
   a) absolutem Alkohol,
   b) Müllerscher Flüssigkeit,
   c) Zenkerscher Flüssigkeit,
   d) Sublimat,
   e) Formalin,
   f) modifiziertem Perenyischen Gemisch,
   g) Hermannschem Gemisch,
   h) Friedenthalschem Gemisch, *b* und *c*;

2. Magen fixiert mit
   a)—h) sub 1., außerdem noch mit
   i) Kalibichromat — Essigsäure,
   k) Golgis schwarzer Reaktion,
   l) Alkohol — Formol,
   m) Kalibichromat—Formol
   n) Gemisch nach Kultschitzky,
   o) „ „ Bouin II und III,
   p) „ „ Flemming,
   q) „ „ Altmann,
   r) „ „ Orth;

3. Mitteldarm (Duodenum und Dünndarm) fixiert mit *a)—h)* sub 1., ferner mit
   i, *l*, *m*, *n*, *o*, *p*, *r* sub 2., dann noch mit
   s) Sublimat — Essigsäure,
   t) Sublimat — Chromosmium — Essigsäure,
   u) 0,65 %iger Kochsalzlösung — Kalibichromatformol,
   v) Methode Metzner (koch. Wasser),
   w) Müllerscher Flüssigkeit + Eisessig,
   x) 0,65 %iger Kochsalzlösung + 10%iger Formollösung;

4. Enddarm (Dickdarm und Mastdarm) fixiert mit
   a)—h) sub 1., sodann mit
   i, *l*, *m*, *n*, *o*, *p*, *q*, *r* sub 2., endlich mit
   s)—x) sub 3.;

5. Lymphknötchen des Magens und des Darmes fixiert mit *a)* absolutem Alkohol,
   b) Kalibichromat-Essigsäure,
   c) Altmannschem Gemisch,
   d) Orthschem Gemisch[1]).

[1]) Über meine Färbungen des Haselmausdarmes siehe auch nach dem Kapitel III, Farben und Färben, resp. im Anhang Nr. 12, S. 77/8 d. P.

10. Weitere uns interessierende Färbungsmethoden Ciaccios.

(Zu Seite 39 im Text und Fußnote 3, Seite 34.)

Für Schnitte von Nebennieren und sympathischen Ganglien aus Bouins Flüssigkeit[1]) empfiehlt er eine eigene, aber etwas veraltete Dreifachfärbung: Säurefuchsin — Pikrinsäure — Jodgrün.

Anwendung: Die Schnitte kommen

1. In eine Lösung von { 5 g Säurefuchsin, 10 cm³ abs. Alk., 100 cm³ Aq. dist. } für 30 Minuten,
2. in eine Mischung zu gleichen Teilen von { konz. wässer. Pikrinsäure + abs. Alkohol } für einige Minuten,
3. zur Auswaschung in 70%igen Alkohol,
4. in eine Lösung von { 1 g Jodgrün, 10 cm³ abs. Alk., 100 cm³ Aq. dist. } für 2 Minuten.

Resultat: Rotviolette Tönung[2]).

Ciaccio hat im Monit. zool. ital., Anno 1908 [lt. Encyklopädie], für die Anwendung des Toluidinblaus eine geringfügige[3]) Modifikation vorgeschlagen, nämlich:

{ 1 g Toluidinblau, 0,2 g Orange G, 0,1 g Eosin } werden „mit einigen Tropfen Glyzerin“ verrieben, hierauf 50 cm³ Methylalkohol nach und nach zugesetzt, schließlich 50 cm³ Glyzerin.

Endlich muß der Vollständigkeit halber noch eine Methode Ciaccios (1906) erwähnt werden, nämlich die Eosin- oder Erythosinfärbung. 30—60 Minuten lang in 1%iger Lösung, verbunden mit einer wenige Minuten dauernden Methylenblau- oder Toluidinblaufärbung in einer schwachen, wässerigen Lösung; Wasserspülung, Alkohol, Xylol.

Resultat: Violette Farbe.

---

[1]) Pikrin-Formol-Essigsäuremischung im Verhältnis 15:5:1, also Bouins Mischung II; s. S. 26 d. P. — Vergl. Arch. ital. Anat., Bd. 5, 1906.

[2]) Dazu ist noch zu bemerken, daß das Jodgrün in der mikroskopisch-histologischen Technik kaum mehr angewendet und durch das Methylgrün ersetzt wird.

[3]) Oben genannte Modifikation ist wirklich so geringfügig, ja fast übereinstimmend mit der 1907 vorgeschlagenen Anwendung, daß ich fast versucht bin, an die gleiche Quelle oder an ein Mißverständnis des Ref. in der Encyklopädie zu glauben. Vergl. S. 88/9 d. P. — Dieser Gedanke ist mir erst bei der Reinschrift vorliegender Diss. gekommen.

11. Rina Montis Färbungen der Präparate aus dem Murmeltierdarm.

(Zu Seite 43 im Text und Seite 74 des Anhangs.)

Zur Schleimfärbung bediente sich die Autorin der Methode G. Bizzozeros[1]) und zum Studium des Darmepithels, sowie der Lieberkühnschen und Brunnerschen Drüsen der Färbungen mit Biondilösung, Ehrlichs Triacid und der Methode Galeotti[2]); „il maggior numero di preparati" wurde mit Heidenhains Eisenhämatoxylin behandelt, „sovrapponendo però a questo metodo un colorante protoplasmatico, come fuscina acida, rubina, o rosso Bordeaux". Im speziellen hat R. Monti die auf S. 73/4 des Anhangs genannten Präparate folgendermaßen gefärbt: 1a, b, c, d, e, 2 und 3 „con ematossilina ferrica e rubina"; 4a „col metodo Galeotti", 4b „con ematossilina ferrica" und 4c „col metodo Galeotti".

12. Meine Schnittfärbungen aus dem Haselmausdarm.

(Zu Seite 43 im Text und Seite 75 des Anhangs.)

1. Ösophagus mit *a)* Hämalaun — Eosin,
   b) „ — Mucikarmin,
   c) „ — Orange G,
   d) „ — Säurefuchsin,
   e) Hansens Hämatoxylin,
   f) Biondilösung,
   g) Ehrlichs Triacid,
   h) Kresylviolett;
2. Magen mit
   a)—h) sub 1., sodann mit
   i) Hansens Hämatoxylin — Eosin,
   k) „ „ — Kongorot,
   l) der Methode nach Squire,
   m) Hämalaun — Safranin,
   n) Safranin nach der Methode Masson,
   o) Gentianaviolett,
   p) Thionin,
   q) Delafields Hämatoxylin — Pikrinalkohol.

---

* [1]) Hämatoxylin, Thionin, Gentianaviolett, Vesuvin, Safranin, Ehrlichs Triacid, Ehrlichs Fuchsinlösung, Pikrinkarmin, Erythrosin, Methylgrün; beschrieben in seinen Arbeiten: Bizzozero G., Über die schlauchförmigen Drüsen des Magendarmkanals und die Beziehungen ihres Epithels zu dem Oberflächenepithel der Schleimhaut. 3. Mitt. Arch. f. mikr. Anat., Bd. 33, 40 und 42. 1889, 1891/2, 1892/3. Auszüge aus den „Atti della R. Accademia delle Scienze di Torino; und Bizzozero, Über die schlauchförmigen Drüsen des Magendarmkanals und ihr Verhältnis zum Oberflächenepithel; ibid., Bd. 42.

* [2]) Ist eine Dreifachfärbung: Säurefuchsin-Pikrinsäure-Methylgrün. Die Objekte werden in Osmiumsäure und Chlorpalladium fixiert; die Schnitte kommen nacheinander in die 3 genannten Lösungen mit dem Resultat, daß das Chromatin rot, das Zellplasma gelbgrün, die Granula darin rot erscheinen etc. Die Methode ist nur von theoretischem Interesse. (Intern. Monatsschr. f. Anat. und Physiol., Bd. 1895, S. 466).

3. Mitteldarm (Duodenum und Dünndarm) mit *a)* bis *q)* sub 1. und 2., außerdem noch mit

r) Heidenhains Eisenhämatoxylin,
s) „ „ —Säurefuchsin,
t) Hämalaun nach R. Krause;

4. Enddarm (Dickdarm und Mastdarm) mit *a)—t)* sub 3., dann noch mit *u)* Delafields Hämatoxylin, Safranin, verd. Pikrinalkohol.

5. Lymphknötchen des Darmes mit

a) Hämalaun — Eosin,
b) Hansens Hämatoxylin,
c) Biondilösung,
d) Ehrlichs Triacid,
e) Kresylviolett,
f) Gentianaviolett.

13. Weitere Untersuchungen über den Kutikularsaum der Epithelzellen.

(Zu Seite 46, Fußnote 4.)

Bei dieser Gelegenheit darf vielleicht an die Untersuchungen von Brettauer und Steinach über den Randsaum der Darmepithelzellen und an die verschiedenen Ansichten über die Epithelzellen des Hungerdarms erinnert werden (R. Heidenhain contra Brettauer und Steinach).

a) Nach Brettauer und Steinach[1]) ist der Kutikularsaum (bei Kaninchen, Meerschweinchen, Hund und Mensch) der Dünndarmzylinderzellen „kein poröser Deckel, sondern ein Aggregat von prismatischen Stücken", das die beiden Forscher mit dem Namen „Stäbchen" belegen. „Dieser Saum steht auch mit dem Zellinhalte in näherer Verbindung als mit der Zellmembran, indem diese als leere, oben weit offene, trichterförmige Hülle zurückbleibt, wenn der Saum mit dem Zellinhalte sich von ihr trennt."

b) Diese Autoren schreiben in der nämlichen Publikation über den Saum in nüchternen Tieren. Sie „sind der Ansicht, daß die Epithelzellen des Hungerdarmes Stäbchen zeigen, während in Resorptionstätigkeit begriffene, namentlich mit Fett erfüllte Zellen einen homogenen Saum sehen lassen .... Der Saum ist in nüchternen Tieren am breitesten und seine einzelnen Stücke lassen sich deutlich voneinander unterscheiden. An den mit Fett gefüllten Zellen ist der Saum um mehr als die Hälfte schmäler, oft gegen zwei Dritteile, und die trennenden Streifen schwinden".

[1]) Brettauer J. und Steinach S., 1857, Untersuchungen über das Cylinderepithelium der Darmzotten. Sitzgsber. d. Wiener Ak., math.-naturw. Kl., Bd. 23, S. 303 (nach Oppel).

c) R. Heidenhain[1]) hält dieser Annahme folgendes entgegen: „Im Hunger- wie im verdauenden und resorbierenden Darme kommt sowohl die eine wie die andere Gestaltung des Basalsaumes vor". (Hund, Katze, Kaninchen, Meerschweinchen, Salamander, Axolotl.)

14. Untersuchungen über Becherzellen.

(Zu Seite 47, Fußnote 4.)

In seiner Dissertation[2]) beschrieb Erdmann die Becherzellen im Froschdarm als Kunstprodukte, erkannte aber in seiner zweiten Arbeit 1866[3]) „die Richtigkeit der Beobachtungen von Becherzellen im frischen Darm an" [Arnstein[4]), Fries[5]), Eimer[6]] und schrieb seine „negativen Resultate einer lethargischen Hartnäckigkeit der Dorpater Winterfrösche[7]) zu". — Über diesen interessanten Punkt werde ich in meiner größeren Arbeit (Untersuchungen über die Darmstruktur winterschlafender Tiere) Näheres zu berichten haben.

15. Zur Streitfrage über die Zahl der Becherzellen.

(Zu Seite 47, Fußnote 10.)

Nach Hoyer[8]) erscheint die Zahl der Becherzellen im Dünndarm der Säugetiere, um das Allgemeine vorweg zu nehmen, „besonders unbeständig. Im Hungerzustande scheint sich ihre Zahl und Färbbarkeit zu vergrößern[9]). Auch individuelle Unterschiede wurden wahrgenommen. Besonders reich entwickelt finden sich die Becherzellen bei jüngeren, gut genährten Tieren. Man findet hier dieselben nicht nur wirklich im Epithelüberzuge der Zotten, sondern auch in den Lieberkühnschen Krypten des Dünndarmes".

Für das Besondere sind folgende Notizen interessant. Toldt[10]) schreibt 1888: „Sicher ist, daß gewisse Tiere (Nage-

---

[1]) l. c.; siehe Note 2, S. 45 d. P.

[2]) l. c.; siehe Note *3, S. 8 d. P.

[3]) l. c.; ibid.

[4]) Arnstein C., 1867, Über Becherzellen und ihre Beziehung zur Fettresorption und Sekretion. Virchows Arch., Bd. 39, S. 527—547.

[5]) Fries E., 1867, Über die Fettresorption und die Entstehung der Becherzellen. Arch. f. pathol. Anat. und Physiol., Bd. 40. S. 519—531.

[6]) l. c.; siehe Note 10, S. 47 d. P.
Vergl. noch Öffinger H., 1867, Einige Bemerkungen über die sogenannten Becherzellen. Arch. f. mikr. Anat., S. 337, ferner
Ranvier L., 1867, Des vacuoles des cellules caliciformes, des mouvements de ces vacuoles et les phénomènes intimes de la sécrétion du mucus. C.R. Ac. Sc. Paris, T. 104, Nr. 12, p. 819—822.

[7]) Vom Verf. d. P. gesperrt.

[8]) l. c.; siehe Note 2, S. 30 d. P.

[9]) Vom Verf. d. P. gesperrt. — Darüber kann ich später an Hand meiner Präparate aus dem Haselmausdarm ausführlicher referieren.

[10]) l. c.; siehe Fußnote 3, S. 24 d. P.

tiere) die Becherzellen durchschnittlich reichlicher besitzen als andere". Dieser Feststellung stehen die Aussagen Lists[1]) (1886) und Grünhagens[2]) (1887) gegenüber. List „konnte im Dünndarm von Pflanzenfressern (Kaninchen, Schaf, Rind) viel weniger Becherzellen beobachten, als im Darme von Fleischfressern (Katze, Hund)", und nach Grünhagen sind Becherzellen „zahlreich bei Frosch und Katze, sehr spärlich bei der Maus".

16. Über wandernde Zellen im Darm.

(Zu Seite 48, Fußnote 5.)

Arnstein[3]) fand „bei Kaninchen, Meerschweinchen, Hund und Katze das epitheliale Stratum mit runden oder ovalen, bald mehr, bald weniger granulierten, häufig gelben Zellen durchsetzt; dieselben liegen teils zwischen den Epithelien und dann häufig reihenweise hintereinander, teils innerhalb der Zylinderzellen und, wenn Becher vorhanden sind, auch innerhalb dieser". Arnsteins Meinung geht dahin, daß die in das Epithelstratum eingewanderten Zellen zum Teil zwischen den Epithelien in das Darmlumen austreten, zum Teil von den Zylinderzellen aufgenommen werden". Er will „die Wanderung dieser Zellen zur Oberfläche direkt beobachtet haben".

17. Bedeutung der Durchwanderung der Phagocyten.

(Zu Seite 48, Fußnote 5.)

Stöhr[4]) weist in seinen Schriften unter anderem auf die Bedeutung der Durchwanderung der Phagocyten hin. „Es fanden sich zahlreiche Lymphzellen im Epithel hungernder[5]) wie solcher Tiere, die zu verschiedenen Stunden nach der Mahlzeit getötet worden waren". Wenn Stöhr auch keinerlei Entscheidung trifft, so gibt er doch als „Möglichkeiten der Bedeutung der Durchwanderung" als „Vermutung" an:

a) „spielen die ausgeschiedenen Gebilde eine gewisse Rolle bei der Verdauung;

b) „handelt es sich um Ausstoßung überschüssigen Materials;

c) „Ausscheidung verbrauchten Materials (am Ende ihres Lebens stehende Lymphzellen[6])."

---

[1]) l. c.; siehe Note *3, S. 8/9 d. P.

[2]) l. c.; siehe Note 2, S. 7 d. P.

[3]) l. c.; siehe Note 4 im Anhang, S. 79 d. P., ferner 1867, Über die becherförmigen und wandernden Zellen des Darmes. Diss. Dorpat.

[4]) Stöhr Ph., 1883, Über die peripheren Lymphdrüsen. Sitzgsber. d. physik.-med. Ges. zu Würzburg, S. 86—94; auch sep. 1883.

[5]) Vom Verf. d. P. gesperrt. — Abermaliger Hinweis auf meine später zu besprechenden Untersuchungen über die Darmstruktur winterschlafender Säuger.

[6]) Vergl. noch Watney, l. c.; siehe Note *1, S. 9 d. P.

18. Bedeutung des Blinddarms für die Verdauung der Rohfaser.

(Zu Seite 48, Fußnote 5.)

Da ich mehrmals auf die Aufgabe des Digestionstraktus hingewiesen und die Bedeutung der Magen- und Darmverdauung betont habe, ist hier im Anschluß an die kurze Besprechung der Lymphzellen und Darmzotten und besonders mit Rücksicht auf die neueren Untersuchungen Ustjanzews vielleicht der Ort, die Blinddarmverhältnisse bei den Rodentia noch mit ein paar Worten zu streifen. Lassen wir Heck in Brehms Tierleben das Wort[1]).

„Mit der Pflanzennahrung der Nager hängt gewiß auch die mehr oder weniger weit fortgeschrittene Teilung des Magens zusammen, die sich namentlich bei den Mausartigen im weitesten Sinne (Muridae) beobachten läßt. Der innere Grund dieser Teilung ist die örtliche Trennung der beiden Hauptaufgaben des Magens, der Aufspeicherung und der Verdauung. Demgemäß beschränkt sich der Drüsenbelag auf einen bestimmten Teil, während ein anderer, der nur noch als Sammelbehälter dient, sogar verhornte Innenwand haben kann. Die verhältnismäßig große Länge sowohl des Dünn- als des Dickdarms ist schließlich ebenfalls auf die weniger gehaltreiche Pflanzennahrung zu beziehen. Der Blinddarm fehlt nur den Schlafmäusen (Myoxidae)[2]); bei allen übrigen Nagern ist er sehr lang, bei den Hasenartigen (Leporidae) z. B. länger als der ganze Körper. Das läßt darauf schließen, daß er für das Nagetier — wiederum in seiner Eigenschaft als Pflanzenfresser — eine große Bedeutung hat. Ganz neuerdings hat der russische Physiolog Ustjanzew „bei einer Reihe von Kaninchen die Verdauung sämtlicher wesentlicher Bestandteile einer an Zellulose reichen Nahrung vor und nach Ausschaltung des Blinddarms genau bestimmt". Aus den von ihm gefundenen Zahlen geht hervor, daß der Blinddarm auf die Verdauung derjenigen Nährstoffe, zu deren Bewältigung im Magen und Dünndarm kräftige Verdauungssäfte abgesondert werden (Eiweiß, Fette und stickstofffreie Extraktstoffe), keinen deutlichen Einfluß hat. „Sehr erheblich ist dagegen die Bedeutung des Blinddarms für die Verdauung der Rohfaser und

[1]) Brehm, Tierleben, 4. Aufl. 1914, Bd. XI (Säugetiere Bd. II), S. 10.

[2]) Vom Verf. d. P. gesperrt (— was ich an meinen Haselmaus- und Siebenschläferdarmpräparaten zur Genüge konstatieren konnte). Wer die außerordentlich langen Blinddärme der Hasenartigen kennt, ist bei der erstmaligen Sektion eines blinddarmlosen Nagers, sofern er von dieser Tatsache noch nichts weiß, sehr überrascht.

der dieser nahestehenden Pentosane" (gewisser Kohlehydrate). (Referat von Zuntz)[1])".

19. Über die Phagocytenformen.

(Zu Seite 48, Fußnote 7.)

Heidenhain beschreibt am gleichen Ort fünf verschiedene Formen von Phagocyten:

a) solche, die einen diffus oder distinkt gefärbten Kern enthalten;

b) Formen, die außer diesem noch einen kleineren, in einen hellen Hof eingelagerten, zweiten Kern besitzen, der als gefressenes Lymphkörperchen gedeutet wird;

c) jene mit mehreren aufgenommenen Leukocyten, deren Kerne mitunter Chromatolyse zeigen;

d) Zellen mit körnigem Protoplasma und darin rundliche, helle, tropfenartige, homogene Gebilde, die als „schwindende Reste aufgefressener Leukocyten" zu deuten sind;

e) solche, die braune Brocken = Reste roter Blutkörperchen enthalten.

Siehe noch folgende drei Publikationen:

Ranvier L., 1894, Des chylifères du rat et de l'absorption intestinale. C. R. Paris, T. 118, Nr. 12. (Extr. Revue Scientif. (4) T. 1, Nr. 13.)

Renaut J., 1879, Sur les organes lympho-glandulaires et le pancréas des vertébrés; ibid. (Juillet), T. 89, p. 247.

Ruffer A., 1890, On the Phagocytes of the Alimentary Canal. Quart. Journ. Mierosc. Sc., Vol. 30, P. 4. — (Abstr. Journ. R. Micr. Soc., London. P. 3, 1890).

---

[1]) Vergl. Zuntz N., 1907, Die Bedeutung des Blinddarmes bei Nagern nach Versuchen von Dr. Ustjanzew aus Novo-Alexandria. Sitzgsber. Ges. nat. Freunde Berlin, S. 89—90. — Siehe noch:

Ellenberger W., 1906, Beiträge zur Frage des Vorkommens, der anatomischen Verhältnisse und der physiologischen Bedeutung des Caecums, des Processus vermiformis und des cytoblastischen Gewebes in der Darmschleimhaut. Arch. f. Anat. und Physiol., physiol. Abt., S. 139—186.

Manan A., 1911, Morphologie des caecums chez les oiseaux en fonction du régime alimentaire. Ann. Sc. nat. Zool. (9) T. 14.

Manan A., 1912, L'influence du régime alimentaire sur le gros intestin et les caecums des oiseaux. C. R. Acad. Sc. Paris, T. 152 (1911).

Manan A., 1912/13, Adaption fonctionelle de l'intestin chez les Canards; ibid., T. 155. — Rapport entre l'alimentation et les dimensions des coecums chez les Canards. T. 156.

Muthmann E., 1913, Beiträge zur vergleichenden Anatomie des Blinddarmes und der lymphoiden Organe des Darmkanals bei Säugetieren und Vögeln. Anat. Hefte, Bd. 48, Heft 1, S. 65—114.

Parker W. N., 1881, Note on some Points in the Anatomy of the Coecum in the Rabbit (Lepus cuniculus) and the Hare (Lepus timidus). Proc. Zool. Soc., London. III.

Stapley W. and Lewis J. C., 1911, Morphology of the Vermiform Appendix. Proc. R. Soc. Victoria. N. S. Vol. 23.

Keith A., 1912, The Functional Nature of the Caecum and Appendix. Brit. med. Journ., Vol. 2.

20. Über die Brunner'schen Drüsen des Meerschweinchens.

(Zu Seite 50, Fußnote 3.)

„In the guinea pig (Cavia cobaya) the glands of Brunner are feebly developed, althoug they extend a considerable distance into the duodenum, according to Kuczynski (1890) 10 cm. Even at its thickest part, near the sphincter pylori, the layer may be not more than 0,25 mm in thickness. For a distance of about 7 mm it forms a fairly continuous layer of thin lobules, but beyond this point the lobules become very small and occur at increasingly greater intervals. Each lobule is composed of a cluster of branching tubules connected by a short duct with the bottom of a gland of Lieberkühn.

„The tubules are composed of cuboidal to cylindrical or prismatic cells, varying in height from 9,5 μ in the small flattened tubules of the distal lobules to 14 μ to 18 μ in the proximal lobules. The nuclei of these cells are irregularly crescentic in shape and are located in the extreme outer ends of the cells. The body of the cell exhibits the usual transparent reticular appearance when examined in preparations stained in iron haematoxylin. There is usually in the middle of the cell a slight condensation of the cytoplasm, a suggestion of the subdivision of the secretion into two masses. In some of the cells, particularly in those of the ducts near the points where they are about to open into the glands of Lieberkühn, and in those forming the tubules of the small distal lobules, a very obvious band of this condensed cytoplasm may stretch across the cell. In the latter case the cytoplasmic trabeculae which separate the granules of the proximal mass are coarser in texture and form smaller meshes than those of the distal zone. These facts indicate the probability that the mechanism of secretion in the glands of Brunner of the guinea pig is similar to that in the corresponding glands of the opossum and many other mammals.

„The cells of the pyloric glands immediately adjacent to the pylorus are exacty similar to those of the glands of Brunner. The glands more remote from the pylorus are formed of wedge-shaped cells 12,8 μ to 14,3 μ in height, surrounding an extremely small lumen. The nuclei of these cells are spherical or oval in shape and located in the base of the cell. The secretion, which stains readily in stronger muchaematein, occupies a considerable portion of the cell inclosed by the meshes of a cytoplasmic reticulum. In many cells, however,

there is a proximal continuous cytoplasmic layer around the nucleus in which may be seen in iron-haematoxylin preparations large, coarse, rounded granules, concerning the interpretation of which the writer is in doubt. Perhaps they represent an antecedent substance of the mucin. This is the only instance in which the writer has seen in the pyloric glands of mammals large granules which are unstainable by mucin stains and which might be confused with zymogen granules. They do not occur in the apical zone of the cell in the midst of the mass of secretion, nor may they be seen in the cells of the glands of Brunner. Similar large granules occur in the mucous cells of the pyloric glands of Plethodon erythronotus."

Siehe noch die Publikationen:

Anile A., 1901, Contributo alla conoscenza delle glandole di Brunner. (Unione zool. ital.) Monit. zool. ital., Vol. 12, p. 233—234.

Anile A., 1903, Le glandole duodenali o del Brunner. Napoli. — Les glandes duodénales ou de Brunner. Arch. ital. Biol., T. 40.

Bogomoletz A. A., 1903, Beitrag zur Morphologie und Mikrophysiologie der Brunnerschen Drüsen. Arch. f. mikr. Anat., Bd. 61, S. 656—666.

Castellant J. L. A., 1898, Quelques recherches sur les glandes de Brunner. Diss. Lille.

Gläßner K., 1902, Über die Funktion der Brunnerschen Drüsen. Beitr. z. chem. Physiol. und Pathol. Braunschweig, Bd. I.

Hock J., 1899, l. c.; siehe Note 2, Seite 50 d. P.

Ponomareff Z. J., 1902, The Physiology of Brunner's Glands in the Duodenum. Bolnitsch. gaz. Botkina, St. Petersburg, Vol. XIII. (Abstr. in Philadelph. Med. Journ., Vol. XII.)

Schwalbe G., 1872, Beitrag zur Kenntnis der Drüsen in den Darmwandungen, insbesondere der Brunnerschen Drüsen. Arch. f. mikr. Anat., Bd. 8.

Renaut J., 1897, Note sur la structure des glandes à mucus du duodénum (glandes de Brunner). Gaz. méd. de Paris. Année L.

G. Autorenregister.

Abbe 60.
Altmann 23, 67, 69, 73, 75.
Anile 26, 84.
Apáthy 33, 34.
Arcangeli 63, 64, 65, 66.
Argaud et Billard 48.
Arnold 51, 59.
Arnstein 48, 79, 80.
Asher 15, 68.
Auerbach 45, 47, 50.

Balogh 46.
Béguin 63.
Beketoff 15.
Bensley 50.
Bezzola 63, 64.
Biondi 18, 19, 20, 23, 30, 37, 39, 54, 55, 56, 57, 61, 77, 78.
Bizzozero 52, 77.
Bogomoletz 84.
Bouin 26, 27, 33, 35, 41, 60, 72, 75, 76.
Bouin M. et P. 72.
Brehm 81.
Brettauer und Steinach 8, 47, 78.
Bronn 9, 47.
Brücke 14, 46.
Brunner 44, 45, 50, 52, 61, 77, 83, 84.
de Bruyne 47, 48.

Cajal 44, 50.
Carazzi 63, 64, 65, 66.
Carlier 51.
Carnoy 73.
Castellant 84.
Chittenden 23.
Ciaccio 32, 33, 34, 38, 39, 50, 59, 72, 76.
Cot 48.
Czermak 48.

Dahlgren 23.
v. Davidoff 48.
Davidsohn 42.
Delafield 20, 77, 78.
Demjanenko 15, 16, 23, 67, 68, 69.
Dönitz 8, 9, 47.
Dominici 38, 39.
Donders 8, 14, 47.

Eberth 12.
v. Ebner 12, 13.
Ehrlich 18, 19, 20, 32, 36, 37, 39, 55, 56, 57, 77, 78.
Eimer 9, 46, 47, 79.
Eklöf 44.
Ellenberger 82.
Encyklopädie (Ehrlich - Krause-Mosse-Rosin-Weigert) 15, 20, 22, 23, 24, 26, 27, 28, 33, 68, 69, 72, 76.
Erdmann 9, 47, 79.
Erhard 44.
Erlenmayer 31, 40, 61.
Eysoldt 11.

Flemmin 16, 17, 19, 20, 22, 40, 43, 49, 55, 56, 60, 68, 70, 71, 73, 75,
Fortunatow 14.
Friedenthal 22, 23, 24, 25, 60, 75.
Fries 79.
Fusari 50.

Garten 51, 72.
Galeotti 77.
Giannelli 50.
Gläßner 84.
Goldmann 44.
Golgi 27, 44, 73, 75.
Gram 42.
Gruby et Delafond 14.
Grünhagen 1, 4, 5, 7, 8, 9, 11, 12, 15, 16, 19, 22, 43, 45, 50, 51, 54, 55, 57, 58, 59, 61, 62, 65, 67, 70, 80.

Hansen 77, 78.
Hartmann 48.
Hebold 71.
Heck 81.
Hedwig 11.
M. Heidenhain 33.
R. Heidenhain 11, 33, 38, 39, 45, 48, 59, 64, 77, 78, 79, 82.
Heitzmann 10, 11, 47, 48.
Heller 49.
Henle 46.
Hermann 27, 33, 70, 71, 72, 73, 74, 75.
Hirsch 15.
His 45.
Hock 50, 84.
Höber 23.
C. K. Hoffmann 9, 47.
R. W. Hoffmann 73.
Hoyer 30, 79.

Keith 82.
Klecki 72.
Klippenberger 8.
Kölliker 12, 14, 30, 47.
Kolossow 24, 51, 69, 70.
Kolster 44.
R. Krause 15, 20, 31, 35, 37, 39, 40, 41, 42, 43, 78.
W. Krause 14.
Krohn 7.
Krüger 34.
Kull 59.
Kuczyńsky 50, 83.
Kultschitzky 23, 25, 40, 41, 47, 60, 75.

Lacauchie 14.
Langendorff u. Laserstein 72.
Langley 23, 71.
Lankowsy 47.
Lassablière et Richet 48.
Lee 26, 30.
Lee und Mayer 15, 18, 20, 23, 25, 26, 27, 28, 30, 34, 35, 36.
Letzerich 8.
Lieberkühn 9, 11, 45, 49, 50, 52, 74, 77, 79, 83.
Lipsky 8, 9, 47.
List 9, 46, 47, 80.
de Luca 63, 64.
Lundahl 53.

Manan 82.
Masson 34, 35, 41, 77.
Mayer 18, 23, 26, 30, 31, 33, 34, 35, 36, 41, 43, 60.
Merkel und Bonnet 63.
Metzner 27, 75.
Meves 22.
Mingazzini 13, 14, 23, 64, 65, 66, 73.
Mitrophanow 71.
v. Möllendorf 44.
Möller 73.
Moleschott 14.
R. Monti 13, 14, 27, 28, 43, 63, 64, 65, 66, 73, 74, 77.
R. und A. Monti 13, 66.
Müller 19, 23, 27, 75.
Muthmann 82.

Nietzky 30.
Nißl 38.

Öffinger 79.
Oppel 7, 8, 11, 15, 45, 46, 48, 50, 51, 59, 63, 78.
Oppenheimer 6, 8.
Orth 27, 75.

Paneth 9, 38, 45, 46, 47, 50.
Parker 82.
Perenyi 27, 28, 73, 74, 75.
Peterfi 59.
Peyer 45, 52.
Ponomareff 84.
Pranter 69.
Pugliese 63, 67.

Ranvier 79, 82.
Rawitz 20, 30.
Renaut 82, 84.
Reuter 63.
Ringer 23, 68.
Ruffer 82.

Sachs 8, 47.
Seidenmann 72.
Semon 45.
Solger 20.
Spee 14, 15, 49.
Spina 46.
Spuler 23.
Squire 20, 36, 77.
Schaeppi 12, 13.
Schiefferdecker 47, 72.
Schneider 11.
Schuberg 13.
Schultze 11, 50.
Schulze 9, 47.
Schwalbe 84.
Stapley and Lewis 82.
Ph. Stöhr 9, 13, 80.
Stöhr-Schultze 11, 12, 15, 19, 20, 27, 60.
Stricker 14.

Teichmann 49.
v. Tellyesniczky 20.
v. Thanhoffer 14.
Theile 8.
Toldt 14, 79.
Tomarkin 50.
Triepel 45.

Unna 44.
Ustjanzew 81.

Vonwiller 20.

Watney 9.
Weigert 35.
Weigl 59.
Weiß 68.
Wiegandt 8, 47.
Will 67.
Wilson 49.

Zawarykin 7.
Zenker 19, 22, 23, 25, 41, 60, 67, 69, 73, 75.
Zillinberg-Paul 67.
Zuntz 82.

Anmerkung. Von der Aufstellung eines Sachregisters glaubte ich, Umgang nehmen zu können, da die wichtigsten Angaben, z. B. über die Biondilösung, Bouinschen Fixierungsgemische, „Grünhagenschen Räume“, Müllersche Flüssigkeit etc., unter dem Autornamen aufgeführt und sonach leicht aufzufinden sind.

H. Literatur*).

NB. Dieses Verzeichnis enthält nur solche Publikationen, die in den Fußnoten des Textes und des Anhangs vorstehender Abhandlung **nicht** angegeben, aber vor oder während meiner Untersuchung gelesen und gelegentlich konsultiert worden sind. Diejenigen Autoren hingegen, respektive ihre Werke, auf die ich entweder im Text oder in Noten, auch im Anhang, extra verweise oder zum Vergleich heranziehe, sind ausnahmslos in Fußnoten namhaft gemacht. Siehe das Autorenregister! Es gibt also kein doppeltes Literaturverzeichnis. Bloß zwei bis drei wichtige Schriften glaubte ich, zweimal (in Noten) zitieren zu sollen.

Abderhalden E., 1915. Die Bedeutung der Fermente im Haushalte der Natur. Deutsche Revue, Jahrg. 40. Okt.

Adler S., 1914. Untersuchungen zur Resorption und Assimilation abgebauter Proteine im tierischen und menschlichen Organismus bei künstlicher Verfütterung per rectum; zugleich ein kritischer Beitrag zur Frage der Eiweißnährklysmen im allgemeinen. Diss. Würzburg.

Aeby C., 1875. Über den Einfluß des Winterschlafes auf die Zusammensetzung der verschiedenen Organe des Tierkörpers. Arch. f. exp. Pathol. Bd. 3.

d'Agata G., 1910/11. Sulle modificazioni dell' apparato interno nell' epitelio della mucosa gastrica. Boll. Soc. med.-chir. Pavia. Anno 24. — Sur les modifications de l'appareil réticulaire interne de l'epithelium de la muqueuse gastrique. Arch. ital. Biol., T. 54.

Altmann R., 1881. Einige Bemerkungen über histologische Technik etc. Arch. f. Anat. u. Entwicklungsgesch.

Altmann R., 1889. Zur Geschichte der Zelltheorien. Leipzig.

Altmann R., 1894. Die Elementarorganismen und ihre Beziehungen zu den Zellen. 2. Aufl. Leipzig.

Andryewsky P., 1913. Über das Vorkommen oxydierender Fermente in den Schleimhäuten und einigen Drüsen des Verdauungsschlauches. Diss. Leipzig.

Apáthy, 1896. Die Mikrotechnik der tierischen Morphologie. I. Abt.

Arima H., 1918. Über die paradoxe Speichelsekretion bei chronischer Atropinvergiftung. Sonderabdr. aus Bd. 83, Heft 1 u. 2 d. Arch. f. exp. Pathol. u. Pharmakol.

*) Infolge eines Irrtums wurde das Literaturverzeichnis vorliegender Publikation statt in Petit-, in Normallettern gesetzt.

Arima H., 1918. Die histologischen Veränderungen des Pankreas infolge der chronischen Atropinvergiftung beim Tiere; ibid., Heft 3 u. 4.

Babak E., 1903. Über den Einfluß der Nahrung auf die Länge des Darmkanals, Biol. Centralbl., Bd. 23, Nr. 13, 14, 15.

Babak E., 1905. Experimentelle Untersuchungen über den Einfluß der Nahrung auf die Länge des Darmkanals. Centralblatt f. Physiol., Bd. 23, Nr. 21.

Babak E., 1906. Experimentelle Untersuchungen über die Variabilität der Verdauungsröhre. Arch. f. Entw.-Mech., Bd. 21, 4. Heft.

Babak E., 1907. Vergleichende Untersuchungen über die Darmatmung der Cobitidinen und Betrachtung über die Phylogenese derselben. Nach den in Gemeinschaft mit cand. med. B. Dedek durchgeführten Versuchen. Biol. Centralbl., Bd. 27.

Babak E., 1910. Über die Oberflächenentwicklung bei Organismen und ihre Anpassungsfähigkeit. Biol. Centralbl., Bd. 30.

Béguin F., 1902. Contribution à l'étude histologique du tube digestif des reptiles. Revue Suisse de Zool., T. 10.

Béguin F., 1903. Sur les transformations qui s'opèrent dans l'intestin pendant la digestion. Arch. Sc. physiq. nat. (4), T. 16.

Béguin F., 1903. Sur l'intestin et la digestion chez les Reptiles. Bull. Soc. Sc. nat. Neuchâtel. T. 31.

Béguin F., 1904. L'intestin pendant le jeûne et l'intestin pendant la digestion. Etudes faites sur le Crapaud des joncs et le Lézard des murailles. Arch. anat. microsc., T. 6.

Béguin F., 1904. La muqueuse oesophagienne et ses glandes chez les Reptiles. Anat. Anz., Bd. 24.

Behrens-Küster, 1908. Tabellen zum Gebrauch bei mikroskopischen Arbeiten. 4. Aufl. Leipzig.

Benoit, 1891. Contribution à l'étude de la muqueuse intestinale. Remarques sur les villosités. Paris.

Berdal H., 1894. Nouveaux éléments d'histologie normale. 4. Aufl. Paris.

Bergh R. S., 1894. Vorlesungen über die Zelle und die einfachen Gewebe des tierischen Körpers. (Anhang: Technische Anleitung zu einfachen histologischen Untersuchungen.) Wiesbaden.

Biedermann W., 1875. Untersuchungen über das Magenepithel. Sitzgsber. d. Wiener Akad. d. Wiss., math.-naturw. Abt., Bd. 71, Heft 3—5.

Biedermann W., 1886. Zur Histologie und Physiologie der Schleimsekretion; ibid., Band 94, 3. Abt.

Bischoff Th. W., 1852. Entwicklungeschichte des Meerschweinchens.

Bischoff Th. W., 1870. Neue Beobachtungen zur Entwicklungsgeschichte des Meerschweinchens. Abh. Akad. München. X. Bd.

Biscossi A., 1908. Sui cambiamenti dell' epitelio dei villi intestinali attribuiti ai vari stadi di assorbimento. Arch. ital. Anat. Embr., Vol. 7.

Bizzozero G., 1888. Über die Regeneration der Elemente der schlauchförmigen Drüsen und des Epithels des Magendarmkanals. Anat. Anz., 3. Jahrg., Nr. 26.

Bizzozero und Vassale, 1887. Über die Erzeugung und physiologische Regeneration der Drüsenzellen bei den Säugetieren. Virchows Arch. f. pathol. Anat., 110. Bd.

Bloch A., 1904. Des variations de longueur de l'intestin. Bull. Mem. Soc. Anthropol. Paris (5), T. V.

Blum F., 1893. Der Formaldehyd als Härtungsmittel. Zeitschrift f. wiss. Mikr., X.

Blum F., 1896. Über Wesen und Wert der Formolhärtung. Anat. Anz., Bd. XI. Zeitschr. f. wiss. Mikr.

Blum J., 1896. Die Erfahrungen mit Formolkonservierung. Ber. d. Senckenb. Nat. Ges. Frankfurt a. M. Zeitschr. f. wiss. Mikr.

Brand E., 1884. Die Chylusresorption in der Dünndarmschleimhaut. Sonderabdr. a. d. Biol. Centralbl. (4. Bd., Nr. 19.)

Brand M., 1912. Studien zur Verdauungsleukocytose beim Hund und Kaninchen. Diss. Erlangen.

Bruch, 1853. Beiträge zur Anatomie der Dünndarmschleimhaut. Zeitschr. f. wiss. Zool.

Bürgi O., 1905. Blinddarm und Wurmfortsatz bei den Wirbeltieren. Schweiz. Arch. Tierheilk., Bd. 47.

Bujard E., 1905. Sur les villosités intestinales. Bibliogr. anat. Nancy, T. 14.

Bujard E., 1906. Sur les villosités intestinales. Quelques types chez les Oiseaux. C. R. Assoc. des Anat. 8e Réun. Bordeaux.

Bujard E., 1908. Villosités intestinales. Types anatomiques. Verh. d. Anat. Ges., 22. Vers. Berlin. (Berichtigung: Anat. Anz., Bd. 33, Heft 15, 1908.

Bujard E., 1909. Etude des Types appendiciels de la Muqueuse intestinale en rapport avec les Régimes alimentaires. Morphologie comparée, Sitiomorphoses naturelles et expérimentales. Diss. Genf. — Intern. Monatsschr. Anat. Physiol., Bd. 26.

Bunge G. von, 1898. Lehrbuch der physiologischen und pathologischen Chemie. Leipzig.

Bunge G. von, 1901. Lehrbuch der Physiologie des Menschen. Leipzig.

Burdach K. F., 1830. Die Physiologie als Erfahrungswissenschaft. Bd. III.

Carazzi D., 1912. Eine neue Hämatoxylinlösung. Zeitschr. f. wiss. Mikr., Bd. 28.

Chaput, 1891. Anatomie des villosités intestinales. Bull. Soc. anat., T. 5, Année 66.

Cohnheim O., 1908. Physiologie der Verdauung. Wiesbaden.

Cordier J. A., 1894. Sur un procédé de délimitation des régions glandulaires dans la muqueuse du tube digestif. Soc. Philom. Paris. C. R. Janv., Nr. 6.

Corti A., 1903. Ricerche su l'anatomia dello stomaco dei Vespertilionidi. Arch. ital. Anat. Embr., Vol. 2.

Corti A., 1906. I ciechi dell' intestino terminale di Colymbus septentrionalis L. con ragguagli comparativi e considerazioni. Atti Soc. ital. Sc. nat. Mus. civ. Milano, Vol. 45.

Corti A., 1907. Granualazioni e fatti morfocinetici delle cellule mononucleate migranti nell' epitelio del villo intestinale di mammiferi. Biologica Torino, Vol. 1, N° 15.

Corti A., 1907. Sui i mecanismi funzionali della mucosa intestinale di mammifero. Atti Congr. Natur. ital. 1909.

da Costa A. C., 1907. Note sur le noyau des cellules glandulaires à sécrétion interne. Bull. Soc. Portug. Sc. nat., Vol. 1.

da Costa A. C., Über die Funktion der Drüsen der Darmschleimhaut. Gazz. med. vet., Vol. II.

Deimler K., 1905. Vergleichende Untersuchungen über die Pylorusdrüsenzone des Magens und die Duodenaldrüsenzone des Darmkanals der Haussäugetiere. Intern. Monatsschr. Anat. Physiol., Bd. 22.

Dexter F., 1899. Über die Morphologie der Verdauungsorgane der Katze. Arch. f. Anat. u. Physiol., Anat. Abt., Heft 3/4.

Drago U., 1900. Cambiamenti di forma e di struttura dell' epitelio intestinale durante l' assorbimento dei grassi. Anat. norm. Roma, Vol. 8, fasc. 1°.

Drago U., 1900. Relazioni fra le recenti ricerche istologiche e fisiologiche su l'apparato digerente e l' assorbimento intestinale. Rassegna intern. med. mod. Catania. Anno 1, N° 4/5.

Edelmann R., 1889. Vergleichend anatomische und physiologische Untersuchungen über eine besondere Region der Magenschleimhaut (Cardiadrüsenregion) bei den Säugetieren. Diss. Rostock. Deutsche Zeitschr. f. Tiermed., Bd. 15.

Ehrlich, 1901. Beiträge zur Kenntnis der granulierten Zellen. Farbenanalytische Untersuchungen zur Histologie und Klinik des Blutes. Berlin (Dr. S. Ehrlich).

Ellenberger und Braun, 1908. Handbuch der vergleichenden Anatomie der Haussäugetiere. 12. Aufl. Berlin.

Ellenberger und Günther. 1908. Grundriß der vergleichenden Histologie der Haussäugetiere. 3. Aufl. Berlin.

Ellenberger und Scheunert, 1910. Lehrbuch der vergleichenden Physiologie. Berlin.

Ellison F. O'B., 1907. The Musculature of the Villi. (R. Acad. Med. Ireland.) Dublin, Journ. med. Sc., Vol. 123.

Erdély A., 1904. Untersuchungen über die Eigenschaften und die Entstehung der Lymphe. V. Mitt. Über die Beziehungen zwischen Bau und Funktion des lymphatischen Apparates des Darmes. Zeitschr. Biol., Bd. 46.

Fichera G., 1904. Contributo sperimentale allo studio della mucosa gastrica. Ric. Lab. Anat. norm. Roma, Vol. 10.

Firleiewitsch M., 1905. Untersuchungen über die Eigenschaften und die Entstehung der Lymphe. VII. Mitt. Über die Beziehungen zwischen Bau und Funktion der Lymphdrüsen. Zeitschr. Biol., Bd. 47.

Flemming W., 1879. Über die Entwicklung der Fettzellen und des Fettgewebes. Arch. f. Anat. und Physiol., Anat. Abt.

Flemming W., 1895. Über die Wirkung von Chromosmiumessigsäure auf Zellkerne. Arch. f. mikr. Anat., Bd. 45.

Franck O., 1913. Vergleichende Verdauungsversuche bei Equiden. Diss. Halle-Wittenberg.

Frenzel J., 1892. Beiträge zur vergleichenden Physiologie und Histologie der Verdauung. I. Mitt. Arch. f. Anat. und Physiol.

Frenzel J., 1893. Über die Entstehung von Zellen in Drüsen und ähnlichen Epithelien. Sitzgsber. Ges. Nat.-Fr., Nr. 2.

Fusari R., 1904. Sui fenomeni che si osservano nella mucosa del canale digerente durante lo sviluppo del feto umano. Arch. Sc. med. Torino, Vol. 28. Arch. ital. Biol., T. 42.

Fusari R., 1904. Contribution à l'étude de la forme et de la disposition des villosités intestinales chez l'Homme. Arch. ital. Biol., T. 42.

Gachet et Pachon, 1898. De la digestion de l'albumine par le duodenum. Arch physiol. norm. et pathol., Paris, Vol. X.

Garel J., 1879. Recherches sur l'Anatomie générale comparée et la signification morphologique des glandes de la muqueuse intestinale et gastrique des animaux vertébrés. Thèse. Lyon (Paris).

Garnier C., 1900. Contribution à l'étude de la structure et du fonctionnement des cellules glandulaires séreuses. Du rôle de l'ergastoplasma dans la sécrétion. Journ. Anat. et Physiol. Paris, T. 36.

Gegenbaur, 1901. Vergleichende Anatomie der Wirbeltiere. Bd. 2. Leipzig.

Gerhardt W., 1909. Das Kaninchen, zugleich eine Einführung in die Organisation der Säugetiere. Monographien einheimischer Tiere, Bd. 2. Leipzig.

Golgi C., 1909. Di una minuta particolarità di struttura dell' epitellio della mucosa gastrica ed intestinale di alcuni vertebrati. Monit. zool. ital., Anno 20. Arch. ital. Biol., T. 51.

Greef F. W., 1911. Experimentelle Untersuchungen über die Beeinflussung des Magensaftes durch absorbierende Stoffe. Diss. Göttingen.

Grützner P. von, 1875. Neue Untersuchungen über die Bildung des Pepsins. Habilitationsschrift. Breslau.

Grützner P. von, 1876. Notizen über einige umgeformte Fermente des Säugetierorganismus. Arch. f. d. ges. Physiol., Bd. 12.

Grützner P. von, 1905. Ein Beitrag zum Mechanismus der Magenverdauung. Pflügers Arch., Bd. 106.

Gudernatsch J. F., 1908. Zur Anatomie und Histologie des Verdauungstraktus von Halicore dugong Erxn. Morph. Jahrb., Bd. 37.

Gurlt, 1847. Lehrbuch der vergleichenden Physiologie der Haussäugetiere. 2. Aufl. Berlin.

Gurwitsch A., 1904. Morphologie und Biologie der Zelle. Jena.

Hansen F. C. C., 1905. Über Eisenhämateïn, Chromalaunhämateïn, Tonerdealaunhämateïn, Hämateïnlösungen und einige Cochenillefärbungen. Zeitsch. f. wiss. Mikr., Bd. 22.

Hári P., 1901. Über das Oberflächenepithel des Magens und über das Vorkommen von Randsaumepithelien und Becherzellen in der menschlichen Magenschleimhaut. Arch. f. mikr. Anat., Bd. 58.

Heidenhain M., 1892. Über Kern und Protoplasma. Festschr. Kölliker.

Heidenhain M., 1911. Über Zwillings-, Drillings- und Vierlingsbildungen der Dünndarmzotten, ein Beitrag zur Teilkörpertheorie. Anat. Anz., Bd. 40. — Disk. Verh. anat. Ges. Vers. 25.

Heidenhain M., 1900. Über die Struktur der Darmepithelzellen. Arch. f. mikr. Anat., Bd. 54.

Heidenhain R., 1872. Bemerkungen über die Brunnerschen Drüsen. Arch. f. mikr. Anat., Bd. 8.

Helly K. K., 1899. Histologie der Verdauungswege von Dasypus villosus. Zeitschr. wiss. Zool., Bd. 65, Heft 3.

Helly K. K., 1905. Acidophil gekörnte Becherzellen bei Torpedo marmorata. Arch. f. mikr. Anat., Bd. 66.

Hertwig O., 1902. Handbuch der vergleichenden und experimentellen Entwicklungslehre der Wirbeltiere. II. Bd., 1. Teil, Jena.

Heymans J. F., 1896. Echanges nutritifs chez les herbivores pendant l'inanition. Bull. Acad. Mid. Belg. (4), T. 10.

Hirsch G. Ch., 1916. Erregung und Arbeitsablauf der Verdauungsdrüsen. Naturw. Wochenschr., Nr. 7, Bd. 15.

Holmgren E., 1900. Weiteres über die „Trophospongien" der Leberzellen und der Darmepithelzellen. Anat. Anz., Bd. 22.

Hornowski J., 1908. Über eine kombinierte Färbung mit der Methode von van Gieson und Weigert. Zentralbl. f. allg. Pathol. und pathol. Anat., Bd. 29.

Illing G., 1908. Über den Verdauungstraktus von Cricetus frumentarius. 79. Vers. deutsch. Naturf. Dresden. Ref. in Deutsch. tierärztl. Wochenschr., Nr. 47 (1908).

Kasakoff W., 1912. Zur Frage von dem Bau des Mitteldarmes bei Erinaceus europaeus. Anat. Anz., Bd. 41.

Kastner H., 1911. Abbau der Eiweißkörper im Magendarmkanal des Rindes. Diss. Berlin.

Kaufmann M., 1906. Über das Vorkommen von Belegzellen im Pylorus und Duodenum des Menschen. Anat. Anz., Bd. 28.

Kaufmann M., 1907. Über Kontraktionsphänomene am Magen. Wiener klin. Wochenschr., Nr. 36.

Kaufmann M., 1907. Anatomisch-experimentelle Studien über die Magenmuskulatur. Zeitschr. f. Heilk., Bd. 28.

Kiefer Th., 1916. Über die histologischen Befunde bei der Aufnahme und Ausscheidung des Fettes im Magendarmkanal. Diss. München.

Klingemann W., 1911. Beitrag zur Kenntnis des Abbaues der Eiweißkörper im Magen verschiedener Tierarten. Diss. Berlin.

de Klug F., 1907. Pourquoi les ferments protéolytiques ne digèrent-ils pas l'estomac et l'intestin sur le vivant? Arch. intern. Physiol., Vol. 5.

Kollmann M., 1908. Sur le rôle physiologique des granulations leucocytaires. C. R. Acad. Sc. Paris, T. 147.

Koppel M., 1913. Über den Abbau der Fettsäuren im Tierkörper. Diss. Straßburg i. E.

Kostanecki K., 1913. Zur vergleichenden Morphologie des Blinddarmes unter Berücksichtigung seiner Verhältnisse zum Bauchfell. I. Teil. Anat. Hefte, Bd. 48.

Kramm F. A., 1912. Studien über den Abbau der Proteïne im Darmkanal. Diss. Leipzig.

Krieger H., 1914. Über den Glykogengehalt der Magenwand und der Wand der Duodenaldrüsenzone des Darmes bei Felis domestica. Diss. (Dresden) Leipzig.

Krüger P. 1914. Ein neues Verfahren zur elektiven Färbung der Bindesubstanzen. Arch. f. mikr. Anat., Bd. 84.

de Laet M., 1914. Etude sur quelques phases du developpement de la muqueuse gastrique. Arch. Biol. Liège, T. 29.

Laqueur E., 1913. Velocity of the intestinal movements in different animals. Proc. Sci. k. Akad. Wetensch. Amsterdam, Bd. 16.

Levi G., 1905. Ricerche sul volume delle cellule. Monit. zool. ital., Vol. 16. — Verh. anat. Ges. Vers. 19, 1905.

Levi G., 1907. Della colorazione elettiva del connettivo col. metodo Bielschowsky. Monit. zool. ital., Anno 18.

v. Mandach F., 1903. Über das klassische Werk des Schweizer-Arztes Joh. Konr. Peyer „De glandulis intestinorum". Korr.-Bl. Schweiz. Ärzte. Jahrg. 33.

Martin F. P., 1906/7. Vergleichend-histologische Untersuchungen über den Bau der Darmwand der Haussäugetiere. I. Mitt. Über Gestalt, Lage und Länge der Darmeigendrüsen und der Zotten, sowie die Membrana propria. Arch. wiss. prakt. Tierheilk., Bd. 32. — II. Mitt. Über die Strata subglandularia und die Muscularis mucosae; ibid., Bd. 33.

Maurer F., 1915. Grundzüge der vergleichenden Gewebelehre. Leipzig.

May H., 1905. Über die Lymphfollikelapparate des Darmkanals der Haussäugetiere. Zeitschr. Tiermed., Bd. 9.

Mercier A., 1894. Die Zenkersche Flüssigkeit eine neue Fixierungsmethode. Zeitschr. f. wiss. Mikr., Bd. 11.

Metzner R., 1907. Zur Morphologie der Verdauungsdrüsen. (Med. Ges. Basel.) Deutsch. med. Wochenschr., Jahrg. 33.

Metzner R., 1906/7. Die histologischen Veränderungen der Drüsen bei ihrer Tätigkeit. Nagels Handb. d. Physiol. d. Menschen, Bd. 2.

Metzner R., 1914. Die wichtigsten Methoden zur Darstellung von Zellgranulationen in fixierten Objekten. Abderhaldens Handb. d. biochem. Arbeitsmeth., Bd. 8.

Miram K., 1912. Zur Frage über die Bedeutung der Panethschen Zellen. Arch. f. mikr. Anat., Bd. 79.

Mitchell P. Ch., 1905. On the Intestinal Tract of Mammals. Trans. zool. Soc. London, Vol. 17.

Mitchell P. Ch., 1916. Further Observations on the Intestinal Tract of Mammals; ibid., P. 1.

Möller W., 1899. Anatomische Beiträge zur Frage von der Sekretion und Resorption in der Darmschleimhaut. Zeitschr. f. wiss. Zool., Bd. 66.

Neukirch P. und Rona P., 1912. Experimentelle Beiträge zur Physiologie des Darmes. I. Arch. f. d. ges. Physiol., Bd. 144.

Osawa G., 1911. Über Darmepithelien. Mitt. med. Fak. Univ. Tokio, Bd. 9.

Papenhusen Th., 1911. Zur Kenntnis des Abbaues der Eiweißkörper im Magendarmkanal. Diss. Berlin.

Pawlow J. P., 1898. Die Arbeit der Verdauungsdrüsen. Wiesbaden.

Pawlow J. P., 1907. Die äußere Arbeit der Verdauungsdrüsen und ihr Mechanismus. Nagels Handb. d. Physiol. d. Mensch., Bd. 2.

Peiser A., 1902. Über die Form der Drüsen des menschlichen Verdauungsapparates. Arch. f. mikr. Anat. und Entw.-Gesch., Bd. 61.

Pflügger, 1901. Die Resorption der Fette vollzieht sich dadurch, daß sie in wässerige Lösung gebracht werden. Arch. f. d. ges. Physiol., Bd. 86.

Prowazek S., 1901. Zelltätigkeit und Vitalfärbung. Zool. Anz., Bd. 24.

Rabinowitsch J., 1914. Über das Vorkommen tryptischer Fermente im nüchternen Duodenum. Diss. Königsberg i. Pr.

Rawitz B., 1894. Über ramifizierte Darmzotten. Anat. Anz., Bd. 9.

Reichert B., 1861. Beiträge zur Entwicklungsgeschichte des Meerschweinchens. Abh. Akad. Berlin.

Reuter K., 1903. Ein Beitrag zur Frage der Darmresorption. Anat. Hefte, Bd. 21.

Revilliod P., 1908. L'influence du régime alimentaire sur la Croissance et la Structure du Tube digestif. Diss. Genf.

Revilliod P., 1912. L'influence du régime alimentaire sur la forme des villosités intestinales. Proc. 7th intern. zool. Congr.

Rhode E, 1903. Untersuchungen über den Bau der Zelle. II. Über eigenartige aus der Zelle wandernde „Sphären" und „Centrosomen", ihre Entstehung und ihren Zerfall. Zeitschr. wiss. Zool., Bd. 75/6.

Richter J., 1902. Vergleichende Untersuchungen über den mikroskopischen Bau der Lymphdrüsen von Pferd, Schwein und Hund. Arch. f. mikr. Anat., Bd. 60.

Rös'chen R., 1912. Über die Wirksamkeit der Pankreasfermente im sauren Darminhalt. Diss. Würzburg.

Romiti G. et Pardi F.. 1906. Classification, origine et rôle probable des leucocytes. — Mastzellen et Plasmazellen. (Clasmatocytes et Mastzellen.) C. R. 15e Congr. intern. Méd. Sect. 1.

Rosenhauch E., 1907. Über die Entwicklung der Schleimzelle. Bull. intern. Acad. Sc. Cracovie.

Ross H. C., 1908. On the Death of Leucocytes. Journ. Physiol. London. Vol. 37.

Rossi Gilberto, 1904. Ricerche sulla meccanica dell' apparato digerente del pollo. La meccanica della masticazione gastrica. Rend. Accad. Lincei (5), Vol. 13. Sem. 2.

Rossi Gilberto, 1904. Ricerche sulla meccanica dell' apparato digerente del pollo. Le funzioni motrici dello stomaco ibid.

Rossi Gilberto, 1905. Sulla meccanica dell' apparato digerente del pollo. Arch. Fisiol., Vol. 2.

Rossi Giulio, 1904. Ricerche sulla meccanica dell' apparato digerente del pollo. Le funzioni motrici dello stomaco. Dati anatomici e metodo di ricerca. Rend. Accad. Lincei (5), Vol. 13.

Saint-Hilaire K., 1904. Untersuchungen über den Stoffwechsel in der Zelle und in den Geweben. (Resumé.) Sep.-Abdr. a. d. Schrift. d. Naturf. Ges. beid. Univ. Jurjeff (Dorpat), Bd. 15.

Seiffert K., 1914. Versuche über die synthetischen Funktionen des Darmes. Diss. Breslau.

Sigmund F., 1914. Physiologische Histologie des Menschen- und Säugetier-Körpers, dargestellt in mikroskopischen Originalpräparaten mit begleitendem Text und erklärenden Zeichnungen. Liefg. 9 und 10: Die Organe der Verdauung, 2. Aufl. Stuttgart.

Ssobolew L. W., 1913. Zur Frage über die Folgen der Unterbindung des Wurmfortsatzes beim Kaninchen. Arch. f. mikr. Anat., Bd. 81.

Süßbach S., 1905. Über gestaltende Einflüsse bei der Entwicklung des Darmkanals der Amphibien, Sauropsiden und Säugetiere. Verh. Ges. deutsch. Nat. und Ärzte. Vers. 76, Tl. 2, Hälfte 1.

Schaffer J., 1904. Die oberen cardialen Oesophagusdrüsen und ihre Entstehung. Nebst Bemerkungen über Epithelmetaplasie. Arch. pathol. Anat., Bd. 177.

Schridde H., 1905. Beiträge zur Lehre von den Zellkörnelungen. Die Körnelungen der Plasmazellen. Anat. Hefte, Bd. 28.

Schriever, 1899. Die Darmzotten der Haussäugetiere. Beitr. z. vergl. Anat., Histol. und Topogr. Vet.-med. Diss. Gießen.

v. Tellyesniczky K., 1898. Über die Fixierungs-(Härtungs-)Flüssigkeiten. Arch. f. mikr. Anat.

Timofejew D., 1909. Eine neue Färbungsmethode des Stützgewebes in verschiedenen Organen. Anat. Anz., Bd. 35.

Trautmann A., 1909. Die Muskulatur in den Dünndarmzotten der Haustiere. Anat. Anz, Bd. 34.

Trautmann A., 1909. Die Verbreitung und Anordnung des elastischen Gewebes in den einzelnen Wandschichten des Dünndarms der Haussäugetiere. Arch. f. mikr. Anat., Bd. 74.

Trautmann A., 1910. Nachträgliche Bemerkungen zu meiner Abhandlung: „Die Verbreitung und Anordnung des elastischen Gewebes in den einzelnen Wandschichten des Dünndarms der Haussäugetiere"; ibid., Bd. 75.

Trautmann A., 1910. Zur Kenntnis der Panethschen Körnchenzellen bei den Säugetieren; ibid., Bd. 76.

Trosira R., 1911. Der Abbau der Eiweißkörper im Magendarmkanal des Hundes. Diss. Berlin.

Verworn M., 1915. Allgemeine Physiologie. Ein Grundriß der Lehre vom Leben. 6. Aufl. Jena.

Walz K., 1908. Über die Durchgängigkeit der Schleimhäute, im besonderen der Magendarmwand, für Leukocyten. Arb. pathol. Anat. Bakter. Tübingen, Bd. 6.

Weigert K., 1904. Eine kleine Verbesserung der Hämatoxylin-van-Gieson-Methode. Zeitschr. f. wiss. Mikr., Bd. 21.

Westphal, 1901. Über Mastzellen. Farbenanalytische Untersuchungen zur Histologie und Klinik des Blutes von Dr. S. Ehrlich, Berlin.

Winkler K., 1915. Verdauungsversuche an Katalaselösungen mit proteolytischen und peptolytischen Fermenten. Diss. Leipzig.

Zenker K., 1894. Chromkali-Sublimat-Eisessig als Fixierungsmittel. Münch. med. Wochenschr., Bd. 41, Zeitschr. f. wiss. Mikr., Bd. 11.

Ziegler H. E., 1912. Zoologisches Wörterbuch. Erklärung der zoologischen Fachausdrücke. 2. Aufl. Jena.

Zimmermann A., 1908. Über das Vorkommen der Mastzellen beim Meerschweinchen. Arch. f. mikr. Anat., Bd. 72.

Manuskript abgeschlossen am 23. Dezember 1919.

Curriculum vitae.

Am 13. März 1879 wurde ich, Moritz Anton Herzog-Vogt, Sekundarlehrer aus Basel und Hornussen (Aargau), als ältestes Kind des Weichenwärters Thomas Herzog und der Elisabeth, geb Keller, in Hornussen geboren, besuchte 1886 bis 1892 die Primarschule (Hornussen), 1892—1895 die Bezirksschule (Frick), 1895—1899 das Lehrerseminar (Wettingen und Schwyz), das ich im April 1899 mit dem Abgangszeugnis I verließ, war 1899—1903 als Primarlehrer tätig (Wolfwil, Sulz, Effingen, Würenlos) und ließ mich zu Beginn des Wintersemesters 1903/4 an der Universität Basel immatrikulieren. Neben den Studien vikarierte ich an der oberen Realschule, führte selbständige Pensen durch, bestand im Herbst 1907 das thurgauische Sekundarlehrerexamen in den philologisch-historischen und im Herbst 1909 in den mathematisch-naturwissenschaftlichen Fächern. Im März 1910 erfolgte meine definitive Wahl an die Knabensekundarschule zu Basel, an der ich jetzt noch wirke. Im Frühjahr 1911 ließ ich mich exmatrikulieren, besuchte aber als Hörer weiter verschiedene Vorlesungen und Kurse an der Universität Basel sowie mehrere Ferienkurse im In- und Ausland, und bestand im Herbst 1913 das thurgauische Sekundarlehrerexamen im Englischen. Zum zweitenmal ließ ich mich im April 1916 immatrikulieren (phil. II) und arbeite seither, immer neben der Schule, an meinen histologisch-physiologischen Untersuchungen unter Leitung des Herrn Prof. Dr. F. Zschokke auf der zoologischen Anstalt, allwo auch meine Dissertation entstanden ist.

Während meiner Studienzeit hörte ich Vorlesungen und besuchte Kurse folgender Herren Professoren, Privatdozenten und Lektoren: Baumgartner, Boos†, Braun, A. Burckhardt, R. Burckhardt†, Clark, Fischer†, Hagenbach-Bischoff†, Hassinger, Heman†, Joël, Kozak†, Landmann, J. Meier, Nef, Preiswerk, Reinle, A. Riggenbach, Rupe, P. W. Schmid†, C. Schmidt, Senn, F. Staehelin, Tappolet, Zschokke.

Für die reiche Förderung und mannigfachen Anregungen bin ich allen meinen Lehrern zu großem Dank verpflichtet.

Druckerei Leykam, Graz.

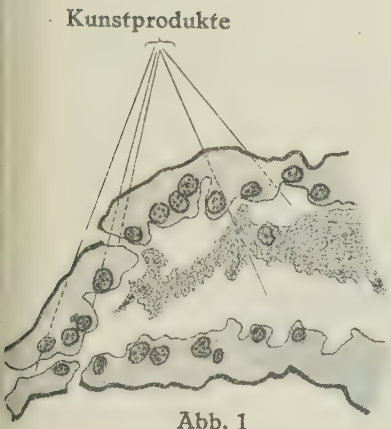

Abb. 1

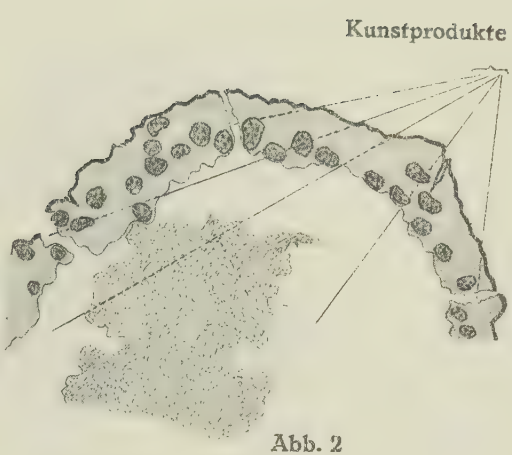

Abb. 2

Abb. 3

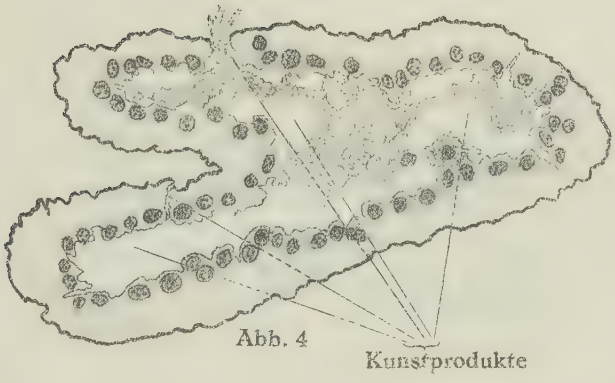

Abb. 4

Herzog gezeichnet.

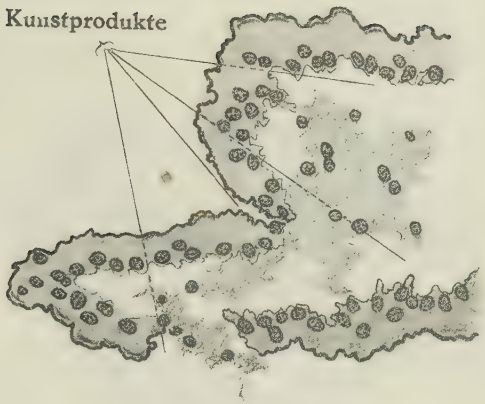

Abb. 5

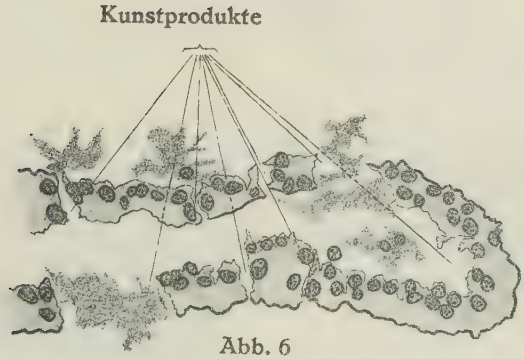

Abb. 6

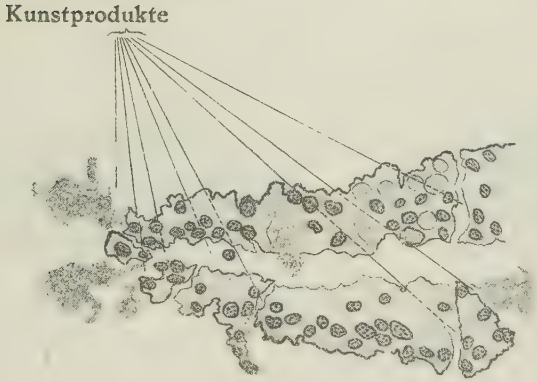

Abb. 7

Herzog gezeichnet.

Kunstprodukte

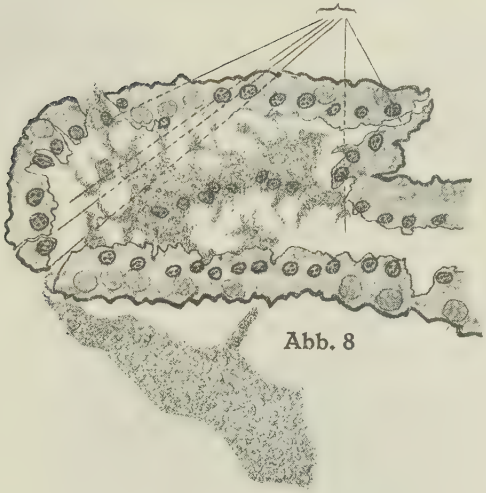

Abb. 8

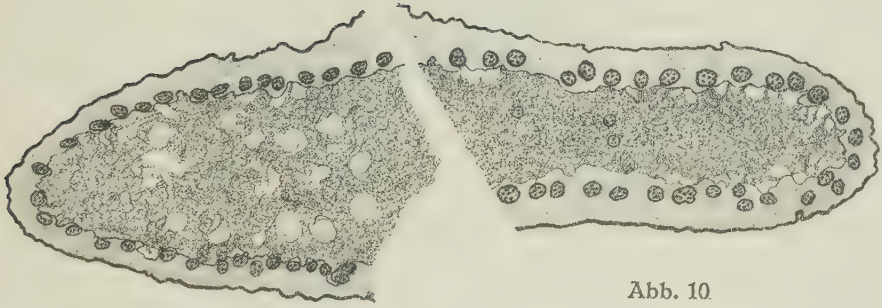

Abb. 9

Abb. 10

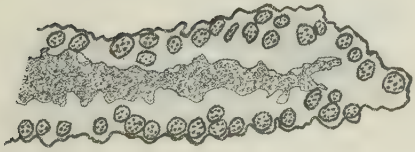

Abb. 11

Abb. 12

Herzog gezeichnet.

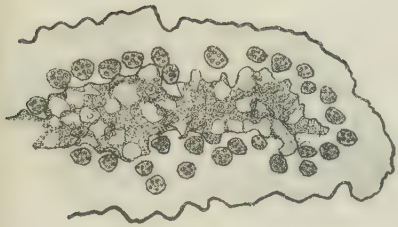

Abb. 13

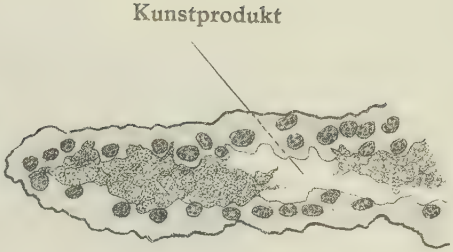

Abb. 15

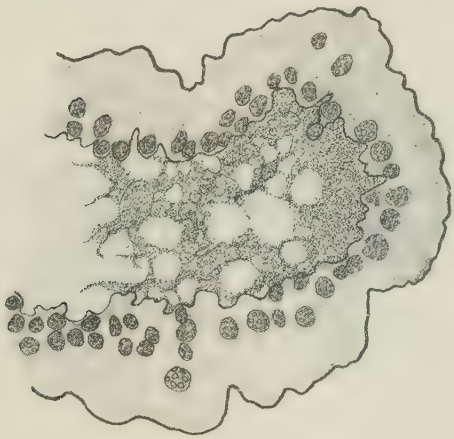

Abb. 14

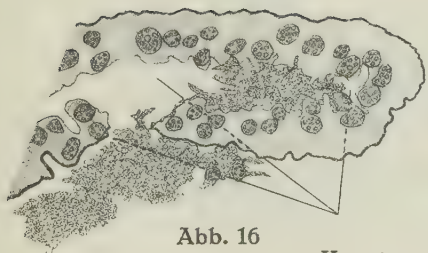

Abb. 16

Abb. 17

Kunstprodukte

Herzog gezeichnet.

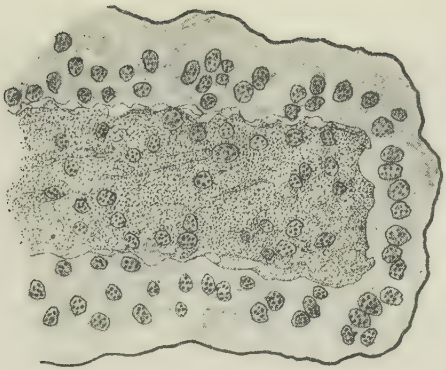

Abb. 18

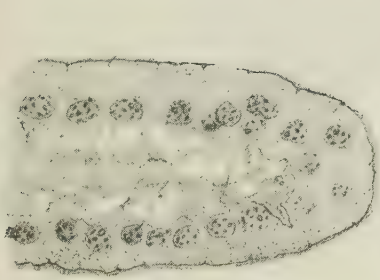

Abb. 19

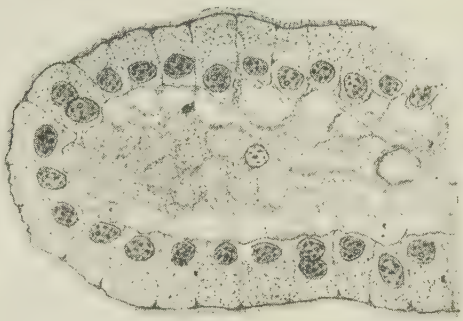

Abb. 20

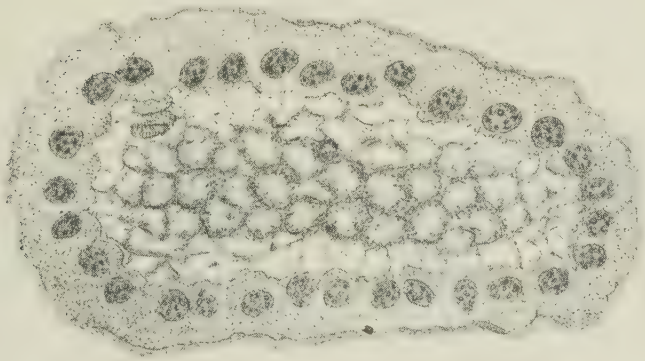

Abb. 21

Herzog gezeichnet.

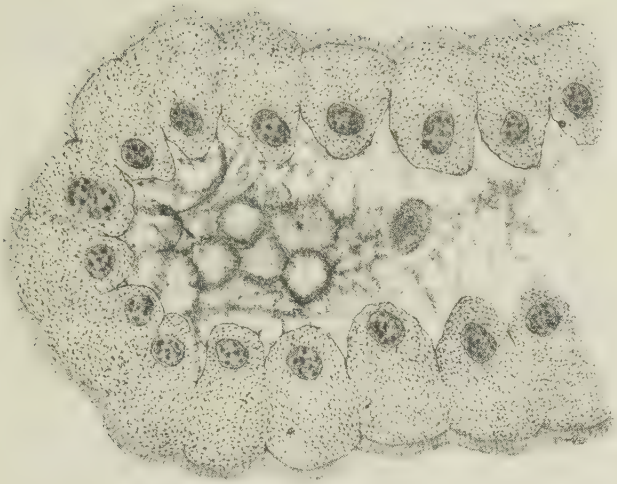

Abb. 22

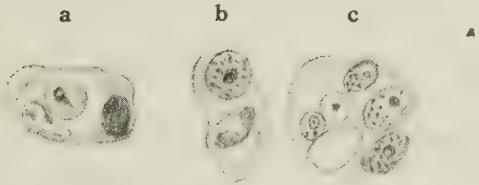

Abb. 23

Abb. 24

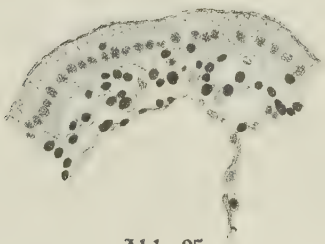

Abb. 25

Herzog gezeichnet.

Erklärung zu den Abbildungen

Abb. 1. Längsschnitt durch eine Zottenspitze. Objekt a.
Technik: 1/20/oige physiol. Kochsalzlösung — Sublimat — Biondilösung.
Okular 3 Zeiß, Ölimmersion 1/12 Leitz; Vergr. ca. 840.

Abb. 2. Tangentialschnitt durch eine Zottenspitze. Objekt b.
Technik: 1/20/oige physiol. Kochsalzlösung — Sublimat — Hämalaun — Orange.
Okular 3 Zeiß, Ölimmersion 1/12 Leitz; Vergr. ca. 840.

Abb. 3. Längsschnitt durch eine Zottenspitze. Objekt a.
Technik: Physiol. Kochsalzlösung — Sublimat — Hämalaun — Orange.
Okular 3 Zeiß, Ölimmersion 1/12 Leitz; Vergr. ca. 840.

Abb. 4. Tangentialschnitt durch eine zweigipflige Zotte. Objekt b.
Technik: Physiol. Kochsalzlösung — Sublimat — Kresylviolett.
Okular 3 Leitz, Ölimmersion 1/12 Leitz; Vergr. ca. 840.

Abb. 5. Längsschnitt durch eine zweigipflige Zottenspitze. Objekt a.
Technik: 1%ige Kochsalzlösung — Sublimat — Hämalaun — Eosin.
Okular 3 Leitz, Ölimmersion 1/12 Leitz; Vergr. 840.

Abb. 6. Längsschnitt durch eine Zottenspitze. Objekt b.
Technik: 1%ige Kochsalzlösung — Sublimat — Kresylviolett.
Okular 3 Leitz, Ölimmersion 1/12 Leitz; Vergr. 840.

Abb. 7. Längsschnitt durch eine Zottenspitze. Objekt a.
Technik: Aqua dist. — Sublimat — Hämalaun — Safranin.
Okular 3 Leitz, Ölimmersion 1/12 Leitz; Vergr. 840.

Abb. 8. Längsschnitt durch eine Zottenspitze. Objekt b.
Technik: Aqua dist. — Sublimat — Biondilösung.
Okular 3 Leitz, Ölimmersion 1/12 Leitz; Vergr. 840.

Abb. 9. Längsschnitt durch eine Zottenspitze. Objekt a.
Technik: Kaltes Sublimat — Ehrlichs Triacid.
Okular 3 Leitz, Ölimmersion 1/12 Leitz; Vergr. 840.

Abb. 10. Längsschnitt durch eine Zottenspitze. Objekt b.
Technik: Kaltes Sublimat — Biondilösung.
Okular 3 Leitz, Ölimmersion 1/12 Leitz; Vergr. 840.

Abb. 11. Längsschnitt durch eine Zottenspitze. Objekt a.
Technik: Heißes Sublimat — Hämalaun — Orange.
Okular 3 Leitz, Ölimmersion 1/12 Leitz; Vergr. 840.

Abb. 12. Schräger Querschnitt durch eine Zottenspitze. Objekt b.
Technik: Heißes Sublimat — Hämalaun — Eosin.
Okular 4 Leitz, Ölimmersion 1/12 Leitz; Vergr. 1050.

Abb. 13. Längsschnitt durch eine Zottenspitze. Objekt a.
Technik: Flemmingsche Flüssigkeit — Biondilösung.
Okular 3 Leitz, Ölimmersion 1/12 Leitz; Vergr. 840.

Abb. 14. Längsschnitt durch eine Zottenspitze. Objekt b.
Technik: Flemmingsche Flüssigkeit — Ehrlichs Triacid.
Okular 3 Leitz, Ölimmersion 1/12 Leitz; Vergr. 840.

Abb. 15. Längsschnitt durch eine Zottenspitze. Objekt a.
Technik: Kaltes Sublimat — Kreosot — Xylol — Kresylviolett.
Okular 3 Leitz, Ölimmersion 1/12 Leitz; Vergr. 840.

Abb. 16. Längsschnitt durch eine Zottenspitze. Objekt a.
Technik: Flemmingsche Flüssigkeit — Kreosot — Xylol — Biondilösung.
Okular 3 Leitz, Ölimmersion 1/12 Leitz; Vergr. 840.

Abb. 17. Längsschnitt durch eine Zotte aus dem leeren Jejunum.
Technik: Sublimat — Hämalaun — Eosin.
Okular 3 Leitz, Ölimmersion 1/12 Leitz; Vergr. 840.

Abb. 18. Längsschnitt durch eine Zotte aus dem gefüllten Jejunum.
Technik: Sublimat — Hämalaun — Eosin.
Okular 3 Leitz, Ölimmersion 1/12 Leitz; Vergr. 840.

Abb. 19. Längsschnitt durch eine Zottenspitze. Objekt b.
Technik: Kaltes Sublimat — Biondilösung.
Ölimmersion 1/12 Leitz, Kompensationsokular 8 Zeiß;
Vergr. ca. 1165.

Abb. 20. Längsschnitt durch eine Zottenspitze. Objekt a.
Technik: Kaltes Sublimat — Ehrlichs Triacid.
Ölimmersion 1/12 Leitz, Kompensationsokular 8 Zeiß;
Vergr. ca. 1165.

Abb. 21. Tangentialschnitt durch eine Zotte. Objekt b.
Technik: Heißes Sublimat — Hämalaun — Säurefuchsin.
Ölimmersion 1/12 Leitz, Kompensationsokular 12 Zeiß;
Vergr. ca. 1754.

Abb. 22. Längsschnitt durch eine Zottenspitze. Objekt b.
Technik: Flemmingsche Flüssigkeit — Ehrlichs Triacid.
Ölimmersion 1/12 Leitz, Kompensationsokular 12 Zeiß;
Vergr. ca. 1754.

Abb. 23. (nach Heidenhain). **Phagocyten in den Zotten.**
Technik: Pikrinsäure — Alkohol — Alaunkarmin.
Zeiß, homog. Immersion 1/18.

Abb. 24. (nach Heidenhain). **Protoplasmaeinschlüsse im Darmepithel.**
Technik: Pikrinsäure — Alkohol — Alaunkarmin.
Zeiß, homog. Immersion 1/18.

Abb. 25. (nach Heidenhain). **Durchschnitt durch das oberste Ende einer Zotte.**
Technik: Pikrinsäure + Alkohol — Hämatoxylin + Kalium chromicum. Hartnack Obj. VII.
Aus dem Stroma sind viele Zellen ausgefallen.

NB. Die Originalabbildungen sind auf die Hälfte reduziert worden, und der hohen Kosten wegen mußte von der Wiedergabe in Farben leider abgesehen werden.

DRUCKEREI LEYKAM, GRAZ